Aus dem pathologisch-anatomischen Institut der Universität Basel
(Vorsteher: Prof. Dr. *A. Werthemann*)
Unter der Leitung von Prof. Dr. *F. Roulet*, Prosektor

Kongenitale Epithelschwäche der großen Gallenwege: Atresie, Zyste

Inaugural-Dissertation
zur Erlangung der Doktorwürde
der Medizinischen Fakultät
der Universität Basel

vorgelegt von
Wolfgang Zehntner
aus Basel

1942
Druck von Benno Schwabe & Co., Basel

Aus dem pathologisch-anatomischen Institut der Universität Basel
(Vorsteher: Prof. Dr. *A. Werthemann*)
Unter der Leitung von Prof. Dr. *F. Roulet*, Prosektor

Kongenitale Epithelschwäche der großen Gallenwege: Atresie, Zyste

Inaugural-Dissertation
zur Erlangung der Doktorwürde
der Medizinischen Fakultät
der Universität Basel

vorgelegt von
Wolfgang Zehntner
aus Basel

1942
Druck von Benno Schwabe & Co., Basel

Von der medizinischen Fakultät Basel genehmigt
auf Antrag von Professor Dr. *F. Roulet*
am 25. Februar 1942

R. UNIV.
BIBLIOTHEEK
LEIDEN

MEINEN ELTERN

Digitized by the Internet Archive
in 2026

https://archive.org/details/IA41546712_0045

Die kongenitale Atresie der großen Gallengänge hat in neuerer Zeit namentlich hinsichtlich Fettstoffwechsel und Vitaminhaushalt sowie chirurgischer Hilfe immer wieder Bearbeiter gefunden, während die Aetiologie der Mißbildung durch die Arbeiten von *Tandler*, *Forßner*, *Böhm* in der Persistenz der physiologischen Epithelokklusion ziemlich geklärt schien. Durch die Bearbeitung von vier in Basel seit der Veröffentlichung von *Buzik* zur Obduktion gelangten Fällen (seit 1916) kam ich zu einer anderen Auffassung. Indem ich aus der Literatur die Fälle zusammenstellte, in denen der Verschluß entsprechend dem Verhalten von Mekonium, Fäzes und Ikterus in später Embryonalperiode oder erst postnatal zustandegekommen sein mußte, fand ich häufig Vergesellschaftung der Atresie mit Choledochuszysten. Dies führte mich dazu, für die kongenitale Verödung der Gallengänge und für die Entstehung der idiopathischen Choledochuszysten die Erklärung in derselben entwicklungsgeschichtlichen Fehlbildung zu suchen.

Es folgen zunächst im Auszug die Krankengeschichten, für deren Ueberlassung ich Herrn Prof. *A. Labhardt* (Frauenspital) und Herrn Prof. *E. Freudenberg* (Kinderspital) bestens danke, sowie die Sektionsprotokolle.

Fall I

Hans M. Normal geborenes Kind gesunder Eltern. Nach 3 Wochen werden gelbe Skleren bemerkt, manchmal war auch der Urin gelbgrün gefärbt. Während eines Brechdurchfalls in der 8. Woche trat rasch zunehmende Gelbsucht mit harten gelben Stühlen auf. Beim Spitaleintritt am 27. November 1926 war das Kind 16 Wochen alt: Schnupfen und Husten, keine Zeichen von Rachitis oder Lues (Wa.R. negativ), Lymphdrüsenschwellungen, Hgl. 69%, 17000 Leukozyten. Im Urin Eiweiß, Gallenfarbstoffe, kein Urobilinogen. Stuhl acholisch. Trotz guten Trinkens zunehmender Kräfteverfall, Tod am 6. Dezember 1926. *Klinische Diagnose:* Ikterus, Cholämie bei fraglicher Gallengangsatresie. Atrophie.

Sektion (Nr. 783/26): Allgemeiner Ikterus bei kongenitaler Atresie der peripheren Gallenwege. Hypoplasie der Gallenblase. Biliäre Zirrhose der Leber. Vollkommen acholischer Darminhalt. Leichter spodogener und Stauungsmilztumor. Lungenblähung. Terminales Lungenödem. Hypertrophie der Darmmuskulatur. Allgemeine Abzehrung. Hyperplasie und chronisches Oedem der Mesenterialdrüsen. Hämorrhagische Schwellung in der Darmschleimhaut. Coecum mobile.

Leiche eines hochgradig abgemagerten Kindes mit faltiger Haut, ohne Turgor. Ihre Farbe ist gelblichgrün, ebenso die der Skleren. Der Bauch etwas gebläht. Bei

der Eröffnung ist das Unterhautfettgewebe so gut wie nicht ausgebildet. Im Abdomen sind die Mesenterialverhältnisse richtig. Allerdings sind etwa 5 cm des Colon ascendens frei beweglich. Verwachsungen liegen keine vor. Das vollkommen fettarme Netz ist über das Querkolon hochgeschlagen. Die Leber ist klein; sie wird vom rechten Rippenbogen weit überlagert. Die sehr kleine Gallenblase liegt an richtiger Stelle. Zwerchfellstand rechts 3. Rippe, links 3. Interkostalraum.

Die Brustorgane werden übergangen. Die Milz ist beträchtlich vergrößert, zeigt auf der Schnittfläche schmutzigdunkelrote Färbung. Gerüstsubstanz und Follikel nicht deutlich erkennbar. Kapsel glatt. Die *Leber* wiegt 136 g. Es fehlen der Ductus choledochus, Verbindung der Hepaticus zum Cysticus, ein eigentlicher Cysticus. Es findet sich an gehöriger Stelle eine sehr kleine bis zum Collum zu sondierende Gallenblase, welche leer und gut zusammengezogen ist. Das Gebiet der Heisterschen Klappe ist nicht durchgängig, das sich anschließende Cysticusgebiet bildet hier eine kleine, sackartige Erweiterung. Arteria hepatica und Vena portae sind bequem zu sondieren. Die an Stelle des Choledochus gelegenen Lymphknoten sind ganz dunkelgrün verfärbt und stark geschwollen. Von der Papilla Vateri gelangt man 2 cm weit mit der feinen Sonde in das Gebiet offenbar des Ductus Wirsungianus. Die Leberoberfläche zeigt ganz feine Runzelungen und ist von dunkelgrüner Farbe. Auf der Schnittfläche ebenfalls dunkelgrüne Farbe mit deutlicher Läppchenzeichnung. Die kleine Leber ist sehr fest in allen Teilen. Das periportale Bindegewebe scheint an größeren Gefäßästen verarmt zu sein.

Die übrigen Bauch- und Beckenorgane, sowie die Brust- und Halsorgane bieten keine besonderen Veränderungen. Hirnhäute zart. An keiner Stelle findet sich eine gelbliche Verfärbung der weißen oder der grauen Hirnsubstanz. Dagegen schimmern die Adergeflechte etwas grünlich durch.

Mikroskopisch zeigt die Leber eine biliäre Zirrhose in voller Ausbildung mit hochgradigem Stauungsikterus, Gallenthromben, Gallengangswucherungen, zahlreichen Amitosen der Leberkerne, stellenweise Riesenepithelien, keine Nekrosen. Ferner wurde der verödete Choledochusstrang in mehreren Querschnitten untersucht. Nur in der Gegend des Hilus findet sich ein sehr enger, mit Epithel der Gallengänge ausgekleideter Rest des Choledochus, etwa im Bereich der Cysticusmündung gelegen. Umgeben ist der Gangrest von einem mächtigen Bindegewebsmantel. Proximal nur dieses zellarme Bindegewebe mit der Arteria hepatica.

Fall II

Ruth B. Normale Geburt am 22. Dezember 1934. Haut seit der Geburt gelb, manchmal auch rot getupft. Nimmt bei häufigem Erbrechen und dünnen weißlichen Stühlen nicht recht zu. 14 Tage vor der Aufnahme Ohrenfließen ohne Fieber mit wenig Husten. Vor 2 Tagen Hornhautgeschwür rechts. In der Augenklinik werden Diplobazillen und Pneumokokken festgestellt. Bei der Einweisung ins Kinderspital 3 Monate alt. Status: sterbender Säugling. Tod 2 Stunden nach Spitaleintritt. *Klinische Diagnose:* Sepsis ? Gallengangsatresie ? Pneumonie. Ulcus serpens corneae.

Sektion (Nr. 257/35): Kongenitale Leberzirrhose, cholostatische Form, bei Atresie des Ductus hepaticus unmittelbar an der Leberpforte; schwerster Ikterus und leichte Anämie der Leber; allgemeiner schwerer Ikterus, Hypertrophie und Induration der Milz; acholischer Stuhl. Aeltere Bronchopneumonien in der Spitze des rechten Ober- und Unterlappens bei konfluierender Bronchopneumonie des linken Unterlappens, Randemphysem beider Lungen. Erschlaffung des ganzen Herzens. Hyperämie des Gehirns bei leichter Schwellung. Ulcus corneae.

Leiche eines weiblichen Kindes mit geringem Turgor und mäßig entwickelter Muskulatur. Die Haut und die Skleren sind gelb, teilweise olivgrün. Die Konjunktiven beidseits stark gerötet, besonders rechts, die Corneae trüb, die rechte zeigt einen umschriebenen, rundlichen Defekt. Bei Eröffnung des Abdomens treten die stark

geblähten, ikterisch verfärbten Darmschlingen hervor. Serosa spiegelnd. Milz und Leber überragen den Rippenbogen um zwei Querfinger. Die Leberoberfläche ist feinhöckerig granuliert und olivfarben. Das Zwerchfell steht beidseits im 5. Interkostalraum. Aus der Sektion der Hals- und Brusteingeweide erwähne ich das offene Foramen ovale.

Die große Milz ist eigenartig braunrot, ohne deutliche Zeichnung, fest, mit nur geringem Blutgehalt. Follikel undeutlich, Trabekel eben erkennbar, das Gewebe etwas steif, vorderer Rand stark gekerbt. Die *Leber* ist groß, von ausgesprochen olivgrüner Färbung. Auch auf Schnitt kommt diese Farbe ganz rein zum Ausdruck. Bei Druck auf die Gallenblase entleerte sich durch die Papille eine ungefärbte schleimige Masse ins Duodenum. Es kann der Ductus cysticus mit einer feinen Sonde sondiert werden. Es zeigt sich, daß er etwa 2 cm oberhalb des Duodenums mit dem Hepaticus zusammenkommt. Dieser ist bis an die Leberbasis durchgängig. Hier ist er verschlossen. Ueberall in diesen Wegen sind die schon beschriebenen schleimartigen Massen vorhanden. Die Lymphdrüsen an der Leberpforte sind etwas graurot, groß, leicht quellend. Pankreas klein, graurot. Magen mittelweit mit glasiger, deutlich geröteter Schleimhaut. Im ganzen Darm finden sich weißlich bis grau gefärbte breiige Massen.

Das gequollene Hirn zeigt reichlich Blutpunkte. Auch die weichen Hirnhäute sind stark durchblutet. Stammganglien klein, die Kerne sind nirgends verfärbt. Insbesondere läßt sich in der Hirnsubstanz nirgends eine Gelbfärbung nachweisen.

Mikroskopisch zeigt die Leber schwerste biliäre Zirrhose mit Verbreiterung der Glissonschen Scheiden und dichtester Entzündungszellinfiltration. Die Leberzellen zeigen durchwegs schwersten Ikterus, z. T. mit ausgedehnten Gallepigmentablagerungen in den Leberzellen selber, z. T. auch Gallenthrombenbildung in den Gallenkapillaren. Bei Fettfärbung findet sich außerdem eine schwerste fettige Degeneration sämtlicher Leberzellen, der Umbau des Lebergewebes kommt besonders gut zur Darstellung. Es finden sich auffallend zahlreiche Gallengangswucherungen. Bei der entzündlichen Infiltration handelt es sich fast ausschließlich um Lymphozyten. Bei Eisenfärbungen findet sich namentlich in der verbreiterten Glissonschen Scheide eine sehr schwere Hämosiderose. Auch Pigmentablagerungen in den Kupfferschen Sternzellen sind deutlich zu sehen. Außerdem aber Eisenablagerungen in den Leberzellen und vielfach auch Hämosiderin extrazellulär.

Um die Stenosestelle aufzufinden, wurde aus dem *Hilus* ein rechteckiges Stück in Serien geschnitten und von mir in Stufen untersucht. Auf der Leberoberfläche liegen in seichter Grube die Gebilde der Pforte: links Cysticus und Hepaticus, mehr in der Tiefe die Pfortader, und rechts die Leberarterie. Sie sind von lockerem, durch die Präparation stark angerissenem Bindegewebe, das zahlreiche Nervenstränge enthält, umgeben und von den senkrecht zur Leberoberfläche geführten Schnitten quer getroffen. Cysticus und Hepaticus, beide etwa 1 mm dick, zeigen in ihrer straffen Wand reichlich Schleimdrüsen eingelagert. Das abgeschilferte Epithel des Cysticus liegt in der ovalen Lichtung. Im Hepaticus (Abb. 1) findet sich nur in den Umschlagsfalten des flach zusammengedrückten Lumens (a) Reste des Zylinderepithels (b).

Der als Cysticus angesprochene Gang verliert zwischen mm 2 und 3 sein Epithel, der Gang erscheint ebenfalls flach zusammengedrückt. Seine Wand ist deutlich vorhanden, jedoch durch zahlreiche Tubuli heller, niedriger Zylinderzellen stark aufgelockert. Mit mm 4 erscheint am anderen Flügel der Leberunterfläche, rechts, ein ihr flach anliegendes Gebilde, dessen Bindegewebe reichlich aberrierende Gallengänge und kleine Gefäße enthält. Nach außen grenzt es zum Teil scharf ab und bildet eine Oberfläche, wie sie die Gallengänge zeigen, wo ihnen das Epithel fehlt. Es dürfte sich um die Gallenblase handeln. Der Detritus an ihrer Oberfläche enthält denn auch einige Zylinderepithelien. Im nächsten ½ mm zeigt der Cysticus eine Verlängerung seines Spaltes nach rechts. An seiner Wand scheint eine äußere epithellose Lichtung angelegt, in die sein Lumen deutlich nach außen mündet. Zwar ist eine Verbindung dieser «äußeren Lichtung» mit der Gallenblase nicht sichtbar, da sich beide am zer-

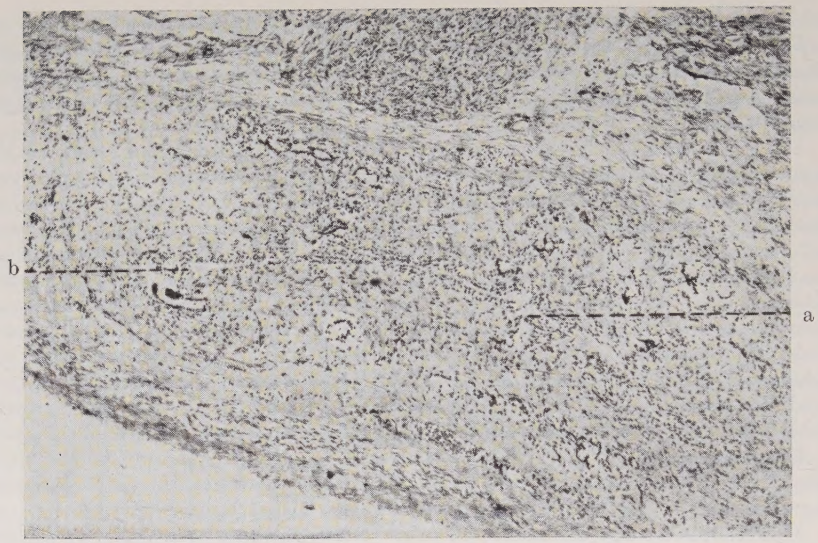

Abb. 1. *Fall 2.* Spaltförmiger, epithelloser Ductus hepaticus mit mächtiger bindegewebiger Wand, in der zahlreiche kleine Gänge liegen.

zausten Rande des Präparates finden. Doch hat der Hepaticus sicher keine Verbindung mit ihnen, da er in dieser Höhe mit deutlicher Wand mehr gegen die Leber zu gelagert ist. Bei mm 5 ist der Cysticus verschwunden. An seiner Stelle findet sich eine Bucht der Gallenblase, in die sehr deutlich eine als Heistersche Klappe anzusprechende Falte sich vorwölbt. Nach mm 6 ist die Gallenblase vom Präparat ganz abgeschnitten.

In Verfolg des Hepaticus erweitert sich sein spaltförmiges Lumen etwas, legt sich aber dann wieder flach zusammen und erhält in Höhe von mm 3 seitlich einen Einriß. Die Epithelreste werden hier reichlich, sie sind wohl durch die Sonde an dieser Stelle zusammengedrängt worden. Der Riß scheint sich nun vom Spalt zu trennen. Bei mm 3,5 ist dieser kaum mehr zu sehen. Die Wand ist rein bindegewebig, die bisher so häufigen Schleimdrüsengänge sind verschwunden, auf einer Seite ist sie zerfetzt. Erst bei mm 4 ist der Spalt wieder deutlich; er wird bald weiter und bleibt nun dauernd offen. Auch Schleimdrüsen erscheinen wieder in der Wand. Diese ist aber nicht mehr glatt, sondern zeigt zahlreiche Einkerbungen, in denen sich noch Epithelreste finden. Man erhält den Eindruck, daß das Bindegewebe wulstig ins Lumen vorgedrängt ist. Weiter oben, wo die gefaltete Lichtung deutlich wird, ist auch das Epithel meistens erhalten.

An zwei Stellen sind inzwischen im Leberparenchym größere Glissonsche Dreiecke mit klaffenden Pfortaderästen sichtbar geworden. Ihr Bindegewebe ist eigentlich wenig verbreitert. Gallengangswucherungen sind hier selten. Doch sind die zirrhotischen Prozesse im umgebenden Parenchym sehr lebhaft. Die beiden begleitenden, leeren Gallengänge sind eher klein, tragen Zylinderepithel. Sie nähern sich der Pforte und bei mm 5 haben sie sie erreicht, sind aber noch durch die Arterie vom Hepaticus getrennt. Ihr Lumen, bisher ziemlich genau rund oder oval, ist nun mehrfach eingebuchtet. Auch der Hepaticus war vor einem ½ mm wieder eng und zerklüftet geworden und hat einen Ast gegen die Arterie abgegeben. Indem die Arterie zur Seite weicht, rückt er näher zu den Gängen der Glissonschen Dreiecke. Je mehr Hepaticus-

ast und Gallengänge sich einander nähern, desto bizarrer wird ihr Lumen. An der Vereinigungsstelle bei mm 6 hat es sich teilweise in zahlreiche Nebenkanälchen aufgeteilt. Der außerhalb der Arterie verlaufende Ast des Hepaticus wird etwas weiter, sein Lumen bleibt zerklüftet. Er wendet sich nach rechts, wo ein schräg getroffener Ast der Pfortader gegen ihren Hauptstamm sich zuschiebt. In den nächsten Schnitten verschwindet dieser Ast mit dem Gallengang, wohl Hepaticus dexter, aus dem Gesichtsfeld.

In den letzten 3 mm des Präparates senkt sich das Bindegewebe des linken Hepaticusastes in die Leber. Er hat sich in wenige kleinere Aeste geteilt. Ihr Lumen ist recht eng, leer. Sie sind von zahlreichen kleinen Schleimgängen mit hellem Zylinderepithel umgeben. Gallengangswucherungen bleiben diesen Gebilden fern.

Zusammenfassend zeigt der Hepaticus zunächst deutliche Wandung und, wenn auch spaltförmiges, so doch glattwandiges Lumen, ist aber klein. An einer Stelle, wo die Sonde die Wand durchbrochen hat, geht das Lumen auch als Spalt verloren. Zugleich verliert die Wand ihre deutliche zirkuläre Struktur und auf eine Strecke die begleitenden Drüsen. Dann erscheint der Spalt wieder im Bindegewebsstrang, wird aber bald zerklüftet, besonders ausgeprägt an der Teilungsstelle in die beiden Hepatici. Das durch die Sonde abgescheuerte Epithel findet sich in reichlichen Knäueln in der Gegend des Wanddefektes unterhalb der atretischen Stelle. Oberhalb ist das Epithel gut erhalten.

Fall III

Willi P. Normal am 31. März 1939 im Frauenspital geboren. 2 Geschwister gesund, 3 starben bald nach der Geburt. Vater gesund, Mutter leidet seit einem Jahr an einer vom rechten Darmbeinkamm ausgehenden Tbc.-Fistel. Es wurden keine Aufzeichnungen gemacht über Mekonium, Stuhl, Hautfarbe. Am 3. Tag wird Gelatine gegeben und tags darauf das Kind wegen Blutbrechen und blutigen Stühlen am 3. April 1939 als Meläna ins Kinderspital eingewiesen. Man findet leichten Ikterus, bräunlichen Stuhl, Bilirubinharn. Die Reaktionen auf Lues sind negativ. Mit täglichen Injektionen von Vitamin K und kleinen Bluttransfusionen wird die hämorrhagische Diathese behoben, während Ikterus, Acholie der Stühle und Bilirubinharn sich ausprägen. Leberschwellung tritt auf, das Kind wird trotz Frauenmilchernährung mehr und mehr atrophisch.

Am 7. Juni im Alter von 3 Monaten Probelaparotomie. Nach Eröffnung der Bauchhöhle durch Schrägschnitt längs dem Rippenrand wird die kleine Gallenblase angeschnitten. Sie enthält weiße, schleimige Flüssigkeit, läßt sich aber nicht in einen Ausführungsgang weitersondieren. Trotz mehrfacher Einschnitte ins Ligamentum hepatoduodenale wird von den Gallengängen keine Spur gefunden. Eine dabei auftretende Venenblutung wird durch Kompression gestillt, die Bauchhöhle ergebnislos wieder verschlossen. Verlauf febril (bis 38,8°), die Wunde blutet etwas nach. Bei abnehmender Temperatur scheinbar Wohlbefinden, Stühle fest, graugelb. Am 10. Juni mittags Verweigerung der Nahrung, Beschleunigung des Pulses und plötzlicher Tod. *Klinische Diagnose:* Gallengangsatresie, hämorrhagische Diathese.

Sektion (Nr. 545/39): Schwerer allgemeiner Ikterus bei Atresie der Gallengänge; Fehlen des Ductus hepaticus und choledochus, Hypoplasie der Gallenblase; cholostatische Zirrhose, schwere ikterische Verfärbung der Haut, Ikterus der Nieren; Verblutung aus diffusen Blutungen in die Schleimhaut des Duodenums und des Jejunums; geringfügige Zeichen hämorrhagischer Diathese, schwere allgemeine Abmagerung, Dilatation und Erschlaffung des Herzens, Lungenödem.

Leiche eines stark abgemagerten Knaben. Der Farbton der Haut ist etwas dunkler als zitronengelb, Skleren und Bindehäute stark gelb. Von der Mittellinie der Bauchwand verläuft nach rechts, dem Leberrand entlang, eine 8 cm lange, nicht mehr ganz frische Operationswunde. In der Bauchhöhle finden sich wenige Tropfen einer gelbrötlichen, klaren Flüssigkeit. Das große Netz ist in der Operationsgegend zusammen-

gerollt, deren Umgebung blutunterlaufen erscheint. Der aufgetriebene Dünndarm schimmert dunkelrot durch, hin und wieder auch der Dickdarm. Sonst ist er gebläht, die Serosa zart. Die Gallenblase ist nicht sichtbar, die Leber überragt den Rippenbogen um einen Querfinger, die Milz erreicht ihn. Das Zwerchfell steht rechts an der 4., links an der 5. Rippe.

Die Rippenknorpel sind zart, die Knorpelknochengrenze unversehrt. Die geblähten Lungen sinken nicht zurück. An der Pleura finden sich hin und wieder kleine punktförmige Blutungen. Im Herzbeutel nur wenige Tropfen gelber Flüssigkeit. Das Epikard ist zart, das Herz ist richtig zusammengesetzt, die Klappen intensiv gelb, ohne Fehler, der Herzmuskel blaß. In der Gegend der Thymus, welche klein, weißlich erscheint, finden sich ebenfalls einige hier mehr konfluierende Blutungen. Das Gewebe der regelrecht gelappten Lungen ist gelblichrosa, saftreich, nirgends verdichtet und ohne Blutungen. Die Bronchien sind blaß, die Lymphknoten nicht vergrößert. Die Zunge ist blaß, die Schleimhaut der leeren Speiseröhre und der Luftröhre ist unverändert. Die Schilddrüse klein, blaßgelblich. Der lymphatische Apparat ist wenig entwickelt.

Die Kapsel der dunkelroten, vergrößerten Milz ist gespannt, das Gewebe auf dem Schnitt hellgraurötlich, mit nicht sehr deutlich sichtbaren, kleinsten Follikeln. Die Pulpa ist nicht abstreifbar. Die vergrößerte *Leber* ist ziemlich fest, von olivgrüner Farbe, außerordentlich deutlicher Läppchenzeichnung, leichter oberflächlicher Höckerung und auf Schnitt grünweißlich marmoriert. Die Pfortader ist regelrecht entwickelt. Die Gallenwege lassen sich von der Leberschnittfläche aus nicht sondieren. Die von vorn nicht sichtbare Gallenblase findet sich als nicht ganz bleistiftdicker Strang. Die Gegend des Leberhilus wird zunächst nicht angetastet. Im Duodenum ist keine Papille festzustellen. Es ist groß und enthält dunkelrotes Gerinnsel. Das Pankreas ist klein, grauweißlich. Die Rinde der eher kleinen, flachen Nebennieren ist graugelblich, das Mark schmal. Die richtig entwickelten Nieren sind stark gelb gefärbt, das Gewebe trüb, besonders die Rinde etwas erhaben. Das Nierenbecken ist beidseits blaß, ohne Blutungen. Die Beckenorgane zeigen keinen besonderen Befund. Der Magen ist leer. Im oberen Dünndarm sind wie im Duodenum gerinnselartige Blutmassen vorhanden, die z. T. bereits breiig sind, ebenso im Coecum. Im unteren Dickdarm besteht ein Belag von grauweißlicher Farbe. Die Schleimhaut des Dünndarms läßt vielfach ziemlich reichliche, flächenhaft entwickelte Blutungen erkennen, an anderen Stellen ist sie stark blutig imbibiert.

Das sehr weiche Gehirn zeigt den gewöhnlichen unreifen Aufbau. In der weißen Substanz der rechten Hinterhauptsgegend liegt eine strichartige bräunliche Hohlraumbildung von ungefähr 1 cm Länge. Die Stammkerne sind undeutlich gezeichnet, nicht besonders verfärbt. Die Adergeflechte stark gelb. Im Bereich der Brücke, des verlängerten Marks und des Kleinhirns finden sich keine Veränderungen.

Von den *mikroskopisch* untersuchten Organen interessiert besonders die Leber. Es besteht das Bild der reinen cholostatischen Zirrhose mit Verbreiterung der Glissonschen Scheide ohne Infiltrate. Die Gallengangsbildung ist sehr reichlich und dürfte hier eine echte sein; denn überall findet man Anschlüsse dieser Gallengänge an die interzellulären Gallenkapillaren. Sie aufzufinden wird dadurch leicht gemacht, daß beide reichlich Gallethromben enthalten. Das Epithel der Gallenwege ist wie gewöhnlich kubisch, das Gewebe der Glissonschen Scheide faserreich, zellarm. Auch zwischen den einzelnen Leberzellbalken findet man hin und wieder reichlich Fasern. Gallepigment ist in den Leberepithelien sehr reichlich enthalten. Hämosiderinablagerung in den Kupfferschen Zellen.

Die Wand der Gallenblase enthält wie gewöhnlich etwas Muskulatur, kleine Nervenstämme, Gefäße. Die Schleimhaut ist vereinfacht, das Epithel bandartig postmortal abgeschilfert, in der Lichtung Blut. Dieses abgeschilferte Epithel ist ein gewöhnliches Zylinderepithel und zeigt nichts Abnormes. Das Gallenblasenbett ist von kleinen Blutungen durchsetzt. Ein Ductus cysticus ist nirgends festzustellen.

Der Leberhilus wurde in Serien geschnitten. Es zeigt sich, daß einige größere Gallengänge die Neigung aufweisen, zusammenzufließen, ohne richtig zusammenzukommen. Nirgends bildet sich daraus ein Ductus hepaticus. Man kann verschiedene Gänge, die von flachem oder kubischem Epithel ausgekleidet werden, an der Unterfläche der Leber verfolgen, ohne daß an irgendeiner Stelle ein größerer Gang neben der richtig entwickelten Arteria hepatica und dem Pfortaderstamm verlaufen würde. Diese rudimentären Gänge sind vielfach mit reichlich Galle gefüllt.

Im Gehirn besteht im Bereich der spaltförmigen Erweichung eine Stelle mit starker Hyperämie sowie mit Eisenablagerung in perivaskulärer Anordnung. Der Streifen selbst ist eine kleine braune Erweichungszyste, in welcher reichlich mit Hämosiderin ausgefüllte Zellen liegen. In der Umgebung läßt sich eine leichte gliöse Reaktion mit progressiver Umwandlung von Gliazellen erkennen.

Das Knochenmark im Femur ist außerordentlich gereizt. Es finden sich viele Jugendformen von roten und von weißen Zellen, besonders sehr viele eosinophile Myelozyten. Die Knochenmarksriesenzellen erscheinen eher spärlich. Allerdings sind schon sehr starke postmortale Veränderungen vorhanden, wobei die Kerne der Megakaryozyten nur diffus und verschwommen angefärbt werden können. Im Wirbelkörper besteht ebenfalls das Bild einer Knochenmarksreizung mit Jugendformen: Normoblasten und Erythroblasten. Nicht selten sind auch große Elemente, die offenbar dem Retikuloendothel angehören. Eisenablagerungen mäßig in den Retikulumzellen; etwas spärlicher im Mark der Rippe, deren Knorpelknochengrenzen unversehrt sind.

Fall IV

Eltern gesund. Ihr erstes Kind (1937) starb vierteljährig an Keuchhusten. Das zweite (1938) starb mit 3 Tagen an kongenitaler Stenose des Darms in der Gegend der Ileozökalklappe. Die Gallengänge waren auf leichten Druck durchgängig. Das dritte Kind (1940), wie die vorigen ein Knabe, ist gesund.

Peter M. wurde als viertes Kind am 13. Februar 1941 rechtzeitig und leicht geboren. Es fiel sofort der große Bauch auf, der hart war über dem Nabel. Auch wurde viel braune Flüssigkeit mit Blutflecken erbrochen. Mekonium ging nicht ab. Das sonst gut entwickelte Kind wurde sofort ins Spital gebracht. Gewicht 3850 g. Am Abdomen fällt der aufgetriebene, mäßig eindrückbare Oberbauch auf. Leber nicht vergrößert, Milz nicht tastbar. Prophylaktisch wird Vitamin K gegeben. Die röntgenologische Darstellung des Dickdarms ist nur mit Einlauf und sehr unvollkommen möglich. Im Mastdarm findet sich weißer Mekoniumpfropf. Auf eine Probelaparotomie muß bei dem schlechten Zustand des kotbrechenden Kindes verzichtet werden. Tod am dritten Lebenstag. *Klinische Diagnose:* Darmatresie.

Sektion (Nr. 153/41): Hypoplasie des ganzen Dickdarms mit Stenose und Passagebehinderung. Ileus des Dünndarms. Atresie des Ductus hepaticus und des Ductus cysticus bei Hypoplasie der Gallenblase. Mittelstarker Ikterus der Haut und der inneren Organe. Verfettung und Ikterus der Leber. Hämorrhagische Diathese: flächenhafte subpleurale Blutungen, subepikardiale Blutungen und subkapsuläre Blutungen von Thymus, Schilddrüse und Nieren. Blutung in die linke Nebenniere, Blutungen der Nierenbecken. Zeichen von Erbrechen mit Aspiration von Mageninhalt in den Bronchialbaum mit beginnender Pneumonie besonders der rechten Lunge. Erschlaffung des Herzens, allgemeine Zyanose. Noduli albini der Trikuspidalis. Struma kongenita. Harnsäureinfarkte der Nieren. Abnorme Konfiguration der Milz.

Leiche eines neugeborenen Knaben mit den Zeichen der Reife. Die Hautfarbe ist livid, stellenweise auch stark gelb, die flächenhaften, lividen Totenflecken lassen sich nicht wegdrücken. Ueber dem Nabel steht ein Schorf. Das Abdomen steht über Thoraxniveau. Das Unterhautfettgewebe ist spärlich entwickelt. Nach Eröffnung des Bauchraums quellen die sehr stark geblähten Dünndarmschlingen hervor, die Serosa spiegelt. Der Dickdarm ist sehr klein, knapp bleistiftdick, leer. Die Leber

überragt den Rippenbogen, die Milz ist mittelgroß. Sie zeigt unregelmäßige Ausziehungen und tiefe Kerben. Auf Schnitt ist das Gewebe dunkelrot.

Die *Leber* ist mittelgroß, auf Schnitt stark gelb. Die Gallenblase ist sehr klein, der Ductus cysticus nicht durchgängig. In der Gallenblase selbst findet sich ein farbloser Schleimpfropf. Die Ductus hepatici sind ebenfalls nicht durchgängig. Die Serosa des wurmförmig dünnen Dickdarms spiegelt. In der Gegend der Bauhinschen Klappe lassen sich Mekoniummassen, die sich im Dünndarm befinden, weitersehieben; sie sind hellgrau. Der unterste Dünndarm ist ziemlich fest kontrahiert, während der ganze übrige Dünndarm stark gebläht ist. Der Magen ist mittelgroß, seine Schleimhaut gerötet. Die Sektion der übrigen Organe ergab nichts Besonderes.

Auch hier wurde der Hilus senkrecht zur Leberoberfläche in Serien geschnitten. Choledochus, Cysticus und Hepaticus sind quer getroffen. Zunächst das Leberparenchym. Die Venensinus sind etwas weit. Die Zentralvenen sind nicht sehr deutlich sichtbar und münden manchmal, mit Unterbrechung von deren Wand, direkt in die Lebervenen. Das Protoplasma ist gleichmäßig trüb gefärbt, die Kerne sind deutlich, hell. Die Blutbildungsherde sind teils häufiger, teils spärlicher eingestreut. Die Kupfferzellen sind selten sichtbar, ohne Pigment. Die kleineren Glissonschen Dreiecke sind zellreich, leicht verbreitert, mit nur ganz zarten kollagenen Fasern, die kleinen Gallengänge darin nur undeutlich sichtbar, leer, ohne Gallenthromben. In den größeren Dreiecken haben sie deutliches Lumen, sind teils leer, teilweise – besonders die häufigen kleinen – mit braunem Pigment gefüllt. Sie liegen hier im die Pfortader umgebenden zellarmen, kollagenreichen Bindegewebe. Zwischen diesem und den hier manchmal etwas schmalen Leberzellbalken findet sich ein Saum zellreichen Gewebes, wie in den kleinen Dreiecken. Das Pigment liegt intrazellulär reichlich, häufig in runden Aussparungen von über Kerngröße spießbündelartig auskristallisiert, und dringt auch an die Sinus heran. Das Glissonsche Bindegewebe scheint gleichmäßig bestäubt. Manchmal findet es sich auch in kleinen Gewebslücken. Gallengangswucherungen sind nicht vorhanden.

Im ganzen sind die Glissonschen Dreiecke, wenn auch nicht vermehrt, so doch verbreitert. Die kleinen sind ausschließlich aus jungem Bindegewebe aufgebaut, zeigen aber keine gewucherten kleinen Gallengänge. Die größeren sind ebenfalls von einem Saum jungen Bindegewebes umgeben, die Gallengänge liegen aber in der kollagenreichen mittleren Zone. Sie scheinen ziemlich reichlich gebildet, mit hohem kubischem Epithel. Das Parenchym zeigt frische Gallenstauung: beginnende cholostatische Zirrhose.

Der Choledochus läßt sich etwa 1 mm weit verfolgen. Er stellt ein ovales Gebilde dar von 3 mm größtem Durchmesser. Sein Lumen ist durch einen ½ mm langen, quergestellten ovalen Spalt dargestellt, der epithelfrei ist. Die rein bindegewebige Wand, innen zellreich, außen mehr straff, enthält viele Drüsenschläuche mit kubischem Epithel, die Kerne sind basalständig. Wenn man die Schnitte darmwärts verfolgt, findet man den Spalt teilweise zerklüftet und in diesen Krypten Reste von Zylinderepithel. Die Wand ist Granulationsgewebe und zeigt weite gefüllte Kapillaren. Nach ½ mm findet man den Spalt an den Rand des Präparates gerückt. Weiterhin ist auf eine kurze Strecke nur noch ein Teil der Wand mit Drüschen sichtbar. Dann fehlt auch dieser. Nehmen wir von der ersten Stelle aus einen Schnitt 0,5 mm gegen die Leber zu, so finden wir im immer noch 3 mm messenden bindegewebigen Oval des Stranges, durch eine zarte Lamelle straffen kollagenen Gewebes gesondert, zwei Abteilungen, rechts den Hepaticus mit spaltförmigem epithellosem Lumen, das locker und straff gemischte Gewebe mit kleinen engen Drüsenschläuchen, links den Cysticus. Dieser zeigt kein zentrales Lumen, sondern ist durch eine Ansammlung weiter zystischer, mit niedrig zylindrischem Epithel ausgekleideter Röhren dargestellt, zwischen denen das Stützgewebe teilweise maximal verdünnt ist (Abb. 2). Nirgends findet sich Muskulatur. Darmwärts werden diese Röhren enger, verlieren immer mehr ihr Epithel, fließen auch zusammen, während die Scheidewand zum

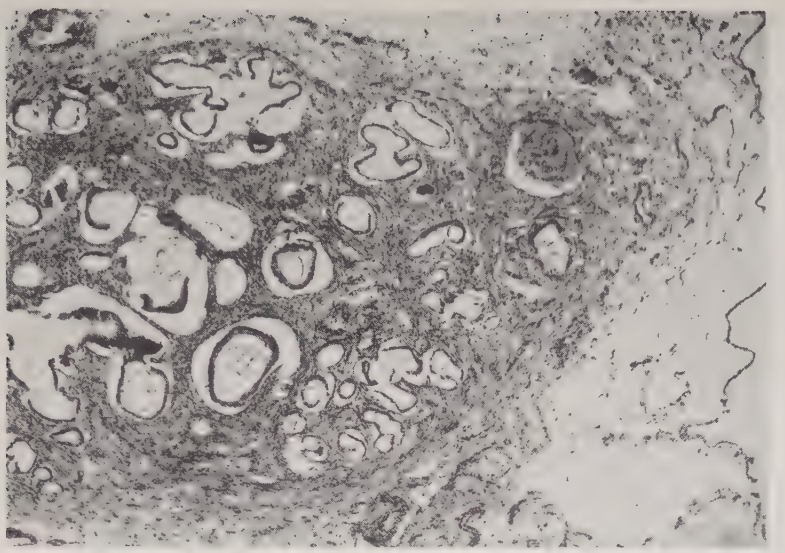

Abb. 2. *Fall 4.* Ductus cysticus, aufgelöst in einzelne weite, von Zylinderepithel ausgekleidete Gänge und zystische Hohlräume. Der ganze Komplex wird von Bindegewebe umschlossen.

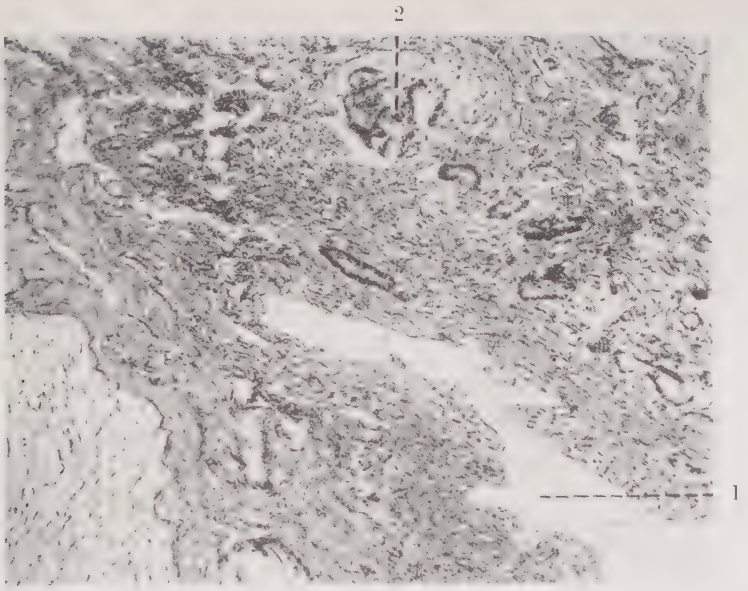

Abb. 3. *Fall 4.* 1. «Hepatikusspalt», von zahlreichen kleinen Gängen umgeben, welche bei 2. mit einem größeren Gang (von der Leber kommend) in Verbindung treten (dieser Gang läßt sich auf der Serie bis zur Leber verfolgen!).

Spalt des Hepaticus verschwindet. Die kleinen Röhrchen des Cysticus und die Drüsen des Hepaticus gleichen sich immer mehr, der Spalt rückt nach der Mitte und der Choleduchus ist gebildet.

Gegen die Leber zu verfolgt, schiebt sich zwischen die beiden Komplexe etwas Nervengewebe. Im Cysticus hebt sich ein weiteres zentrales Lumen ab, das aber immer noch tiefe Einfaltungen zeigt. Der Hepaticusspalt wird offener. Er schiebt sich gegen die Leber zu, ist aber von ihren Gängen durch Bindegewebe und Nervenbündel getrennt. Weiter sieht man links und rechts Pfortaderreste und im straffen Bindegewebe zwischen diesen und dem Parenchym girlandenartige Kränze von mittleren Gallengängen mit kubischem Epithel. An zwei Stellen bilden sich größere Lumina, rechts von Zylinderepithel ausgekleidet und leer; links ist das Epithel abgeflacht und enthält Detritus mit viel Eiterzellen. In der Mitte findet sich außerdem ein Spalt zwischen den kleinen Gängen, der epithellos ist. Er hebt sich weiter oben, immer mehr von kleinen Gängen umgeben, als individueller Strang aus den längs der Leberunterfläche verlaufenden Bindegewebsfasern hervor (Abb. 3). Auch zwischen den Nerven gegen den Choledochus zu erscheinen langsam kleine Kanälchen, die zu einer Brückenbildung führen zwischen den beiden Spaltbildungen. Weiter oben erhält diese Brücke selbst einen Spalt, der sich immer mehr verlängert, so daß 1,5 mm über dem Choledochus der Hepaticus klaffend, ohne Epithel in die Pforte eintritt. Dann verliert die Brücke wieder ihren Spalt, enthält nur noch Drüschen. Der Cysticus liegt allein vor der Pforte.

Sein Bindegewebe ist stark entwickelt. Die Epithelröhren liegen wenig zahlreich, hauptsächlich im Zentrum. Bald ist jedoch wieder der ganze Strang von ihnen eingenommen. Ihr Epithel ist deutlich zylindrisch geworden. Der Strang wird runder, ist 1,5 mm dick. Er ist mit der Leberoberfläche – das Pfortenbindegewebe ist in die Leber eingetreten – durch lockeres Gewebe, das einige Gefäße und einen mittleren Gallengang führt, verbunden. Rechts findet sich eine kleine Lymphdrüse. Der Gallengang enthält reichlich Detritus, löst sich aber allmählich in kleinere auf, die durch die Kapsel ins Leberparenchym münden. Umgekehrt findet er gegen die Pforte zu Anschluß an das Kanälchensystem um den Hepaticusspalt. Der zentrale Hohlraum im Cysticus wird wieder ausgeprägter, sein Epithel immer höher. Er öffnet sich nach einiger Zeit. Die verbleibende halbmondförmige Wand behält zunächst ihre Struktur mit vielen kleinen Epithelröhren. Dem geöffneten Zentralraum geht das Epithel verloren. Nach ½ mm wird die Wand gefäßreich, locker, ihre Drüsen spärlicher, sie münden ins offene Lumen, die Gallenblasenwand liegt vor.

Verfolgen wir nun den Hepaticus sinister, so finden wir, daß sein bisher leerer Spalt langsam Detritus- und Zylinderepithelresten enthält. Er eilt nach links dem Ast der Pfortader nach. Seine Epithelmembran liegt intakt, aber von der Wand gelöst im Lumen, und schließt Detritus und Rundzellen ein. Der Hepaticus dexter verläuft zuerst auch als epithelloser Spalt und erhält seine Auskleidung ziemlich spät. Verfolgt man einen kleineren Gang, der von ihm abzweigt, so reicht dieser zunächst mit abgehobenem Epithelknäuel in ihn hinein. Dann wird er durch lockeres Bindegewebe von ihm getrennt. Sein Epithel legt sich wieder glatt an die Wand, enthält aber einen Pfropf aus farblosen Zellschatten, Kernresten und einigen Rundzellen, der die Zylinderzellen ganz abplattet. Der Gang wendet nun in einem Bogen, so daß er die gleichen Schnitte zurück weiter verfolgt werden kann. Dabei wird sein Lumen langsam frei und löst sich in kleinere leere Gänge auf.

Kleine Gallengänge von kubischem Epithel mit basalem Kern enthalten also manchmal noch Galle. Die mittleren Gänge haben niedriges Zylinderepithel und leeres Lumen und sind von zahlreichen kleineren Gängen umgeben, die vom Parenchym durch eine Schicht jungen Bindegewebes getrennt werden. Die größeren Gänge im Gebiet der Pforte zeigen ihr Zylinderepithel abgeplattet durch eine Ausfüllung abgestorbener Zellen und weniger Leukozyten. Diese Massen scheinen weiterhin das Epithel abzuheben. Dann wird das Lumen mit Ausnahme der Epithelreste leer, es

wird flach, spaltförmig. Nach der Vereinigung zum Hepaticus sind auch Reste des Epithels nicht mehr zu finden. Die Umgebung ist durch Drüsenschläuche aus kubischen Zellen ganz aufgelockert. Der Hepaticus legt sich nach Verlassen der Pforte neben den aus vielen, mäßig weiten Kanälchen zusammengesetzten Cysticus und vereinigt sich mit ihm, indem sein Spalt in die Mitte rückt und die ihn umgebenden Drüsenschläuche sich mit den Röhren des Cysticus ausgleichen. In der derberen Wand des Choledochus werden diese Kanälchen spärlicher, eng.

Wenn nicht angenommen werden darf, daß der beschriebene Hepaticus- und Choledochusspalt intra vitam verklebt war und erst bei der Präparation entsprechend den noch nicht ausgeglichenen Spannungen in der fibrös werdenden Wand sich wieder geöffnet hat, so ist eine Atresie nicht gefunden worden. Jedoch waren die Verzweigungen in der Pforte durch Detritus verstopft, der Cysticus, wie die Umgebung der Spaltbildungen in kleine Gänge aufgelöst.

Besprechung

Meine 4 Beobachtungen betrafen 3 Knaben und 1 Mädchen im Alter von 3 Tagen bis 4 Monaten. Während im 1. Fall klinische Erscheinungen verzögert nach 3 Wochen auftraten und die Krankheit unter häufigen Dyspepsien nach 4 Monaten zum Tode führte, zeigte der 2. Fall Beginn der Symptome mit der Geburt, zuerst zwar gutes Gedeihen, dann aber Hinzutreten einer septischen Komplikation, die mit 3 Monaten den Tod herbeiführte. Im 3. Fall setzten mit Beginn der Symptome in der 1. Woche zugleich die cholämischen Erscheinungen ein, denen dank guter Pflege erst nach 10 Wochen das Kind im Anschluß an eine Probelaparotomie erlag. Im 4. Fall hatte das Kind zugleich eine Darmstenose im Gebiet der Heisterschen Klappe, wies cholämische Symptome auf und starb schon am 3. Tag.

Pathologisch-anatomisch war eine kleine Gallenblase in allen 4 Fällen vorhanden. Bei Fall I und III fehlte der Choledochus. Bei Fall II war der Hepatikus an einer Stelle fibrös verschlossen, sonst zeigte er wie der Zystikus streckenweise nur einen epithellosen Spalt als Lumen und in der Wand vermehrte Drüsengänge. Auch bei Fall IV zeigten Choledochus und Hepatikus spaltförmiges Lumen und drüsige Wand, das Zystikuslumen war in zahlreiche Gänge aufgeteilt. Im Hilus konnte man in allen Fällen das Lumen der großen Gänge mit zugrundegehendem Epithel nachweisen.

Eine Uebersicht über die gesamte Literatur oder eine Zusammenstellung sämtlicher Fälle zu geben, ist heute nicht mehr möglich. Zusammenstellungen der älteren Literatur finden sich bei *Thomson* 1891, *Giese* 1896, *Flebbe* 1906, *Beneke* 1907, *Konjetzny* 1910, *Holmes* 1916, *Coburg* 1930. *Carla Theißen* stellte 1939 die von 1916 bis 1938 veröffentlichten Fälle zusammen. Ich füge ihnen die 2 seither erschienenen Arbeiten an: *Marquézy*, *Rambert* und *Gauthier-Villars:* Ictère congénital par malformation des voies biliaires. Bull. Soc. pédiatr. Paris *36*, 485 (1938); Ref. Zbl. Kinderhk. *35*, 507 (1939). – *Baker:* Congenital atresia of the bile-ducts (Report of a case and review of recent literature). Canad. med. Assoc. J. *41*, 130 (1939); Ref. Z. org. Chir. *96*, 238 (1940).

Neben hochgradigem Ikterus aller Organe mit Ausnahme des Gehirns, dessen Ependym meist allein betroffen ist, auf jeden Fall nie Kernikterus zeigt, finden sich die auf Atresie zu beziehenden Veränderungen ausschließ- in der Bauchhöhle. Je *früher* das Kind stirbt, desto weniger findet man. Die undurchgängigen Gallengänge erscheinen als fibröse Stränge. Die Gallenblase ist klein, aber lumenhaltig. Die Leber ist ikterisch, groß, jedoch ohne Zirrhose. Der Darm enthält weiße, gallenlose Fäzes. Die übrigen Organe sind normal.

Leider sind die 4 von *Binz* (I und II), *Glaister* und *Henning* mitgeteilten Fälle pathologisch-anatomisch nicht sehr ausführlich, doch erkennt man, daß die Lebern nur wenig verändert waren, daß also die Zirrhose erst nach der Geburt sich ausbildet. Mein Fall IV, der dasselbe zeigt, muß hier also besonders interessieren. Entsprechend sind auch die ausführlichen Darstellungen bei *Elperin* und *Buzik I*, wo es sich aber um Beginn der Erkrankung erst nach der Geburt handelt: während 1 bis 2 Wochen entwickelten sich die Säuglinge normal, um aber dann rasch zu sterben.

Kommen *ältere* Kinder zur Sektion, so sind häufig die verödeten Gänge im Ligamentum hepatoduodenale überhaupt nicht mehr zu sehen. Die stark vergrößerte Leber zeigt alle Zeichen der «biliären» Zirrhose mit vergrößerten, auch deformierten, aber nicht umgebauten Läppchen. Nekrosen sind nicht mehr vorhanden, dafür die Leberzellen allgemein etwas verkleinert, atrophisch. Das Bindegewebe der Glissonschen Scheiden ist stark gewuchert und sendet einzelne Züge auch in die Azini hinein. Es enthält reichlich gewucherte kleine Gallenkanälchen mit kubischem Epithel, die mit Galle gefüllt und z. T. auch geborsten sind, so daß Galle frei zwischen den häufig kleinzellig infiltrierten Fasern liegt. Die interzellulären Gallenkapillaren sind weit und nicht vom Sinusendothel durch Leberzellen getrennt. Am mächtigsten ist das Bindegewebe in der Pforte gewuchert. Neben den auch hier stark vermehrten Gallenkanälchen finden sich kaum mehr Ueberreste der großen intrahepatischen Gänge. Die portalen Lymphknoten sind dunkelikterisch verfärbt: die Galle, aus den geborstenen Gallenkanälchen durch die Lymphspalten des Bindegewebes der Pforte zufließend, geht in den Ductus thoracicus.

Die Stauung in der Pfortader hat zu einer bedeutenden Vergrößerung und Induration der Milz geführt. Gelangen die Kinder ins 2. Lebenshalbjahr, so ist es durch die Schrumpfung des Bindegewebes bereits wieder zu einer Verkleinerung von Leber und Milz gekommen.

Der *Befund an den großen Gängen* geht von der Stenose (Durchgängigkeit für die Borste bei funktionellem Verschluß) über Obliteration (die Gänge sind noch als fibröse Stränge erkennbar) bis zum vollständigen Fehlen jeder Andeutung im Ligamentum hepatoduodenale. Einzig die Gallenblase vermag sich fast immer, auch in Fällen weitgehenden Schwundes der Gänge,

als fibröser Rest mit oder ohne Lumen, in dem sich dann einige Tropfen einer hellen durchsichtigen Flüssigkeit befinden, zu erhalten.

Daß das Verschwinden der Gänge ein Sekundärprozeß im Anschluß an die Verlegung ist, kann daraus entnommen werden, daß in den 6 frühverstorbenen Fällen der Literatur von Gallengangsatresie mit einer Ausnahme (*Elperin:* kleine Zyste) die Gänge in ihrer ganzen Ausdehnung, wenn auch solid, noch vorhanden waren, wie auch bei meinem Fall IV. In der Regel ist das ganze Gangsystem verödet. Nach *Holmes*, dessen Arbeit mir leider nur aus Zitierungen bekannt ist, zeigen von den 120 von ihm durchgesehenen Arbeiten nur 16% ein teilweises Offenbleiben des Hepatico-choledochus, evtl. mit Einschluß von Zystikus und Gallenblase. Nach *Ladd* ist der Prozentsatz größer. Die offenen Teile erleiden unter dem Einfluß des zunächst gesteigerten Sekretionsdruckes der Leber eine gleichmäßige Erweiterung, die sich in die intrahepatischen Gänge verfolgen läßt. Später hält die Schleimproduktion der Drüsen von Gallenblase und großen Gängen das Lumen offen, die dunkle Farbe des Inhalts hellt sich auf (*Huber* und *Lutterotti*). Die intrahepatischen Gänge können auch offen sein, wenn das extrahepatische System obliteriert ist. Doch werden sie von der zunehmenden zirrhotischen Verkleinerung der Leber mitbetroffen.

Andererseits kann auch der dem Duodenum benachbarte Abschnitt offen bleiben. Man gelangt mit der Sonde durch die vorhandene Papille einige cm ins Ligamentum hepatoduodenale hinein, muß sich dabei aber vergewissern, nicht den Pankreasgang zu sondieren. Bleibt der Choledochus in seiner ganzen Länge offen, so sind meist auch Zystikus und Gallenblase frei. Wir können annehmen, daß die Schleimproduktion der Gallenblase in Verbindung mit der Stauungswirkung des Oddischen Schließmuskels hier das Lumen offen hält. Ein gemeinsamer Gallen-Pankreasgang kann dies nicht zur Folge haben, da während der Verdauung die melkenden Kontraktionen des Sphinkters (*Haberland*) das Bauchspeicheldrüsensekret am Aufsteigen verhindern.

Wo makroskopisch der Hepatikus sich erst gegen den Darm in fibröse Stränge aufgelöst hat, findet man mikroskopisch (*Frensdorf*) gegen die Leber zu zunächst einen soliden Bindegewebsstrang. Dann erscheint in ihm ein epithelloser Spalt. Indem dieser sich mit unregelmäßiger Lichtung weitet und epithelialisiert, gewinnt man den Eindruck, daß er durch Einwucherung von Bindegewebe entstanden ist, durch das auch die kleinen umgebenden Drüsengänge abgetrennt wurden (mein Fall II und IV). Mehrere Autoren fühlten sich an Bilder wie beim Fibroadenoma intracanaliculare mammae erinnert (*Frensdorf, v. Meyenburg, Schuster II, Coburg*). Weiter oben ist das Lumen rund, prall mit Detritus gefüllt. Dann lassen sich die Gänge «normal» weiter in die biliärzirrhotische Leber verfolgen.

Interessant ist der Befund im Fall *Elperins*. Schon 6 Tage nach Krankheitsbeginn (am 17. Tage gestorben) fehlte der Choledochus. Der Hepatikus war zu einer erbsengroßen Zyste aufgetrieben. Zur Gallenblase zog nur ein

bindegewebiger Strang. Während die Atresie des Zystikus schon länger bestanden haben kann, scheint uns eine Resorption des Choledochus in der kurzen Zeit einer Woche nicht gut möglich. Wir dürfen annehmen, daß beim Entstehen der Atresie nahe dem Duodenum sich das Blindende des Choledochus zurückgezogen hat, um bei der Sektion eine kleine Hepatikuszyste vorzutäuschen. Dies wäre um so mehr möglich, wenn vor der Obliteration ein zu kurzer, unter Spannung stehender Choledochus vorgelegen hätte.

Es zeigt sich also, daß die Erkrankung die Ausführungsgänge nicht in ihrer Gesamtausdehnung erfassen muß. Eine Verödung im Hepatikus-Zystikus-Choledochuswinkel wird zum Verschluß des Choledochus führen, indem er einer Inaktivitätsatrophie zum Opfer fällt und resorbiert wird. Liegt die Atresie im Hepatikus, so wird die Tätigkeit der Gallenblase (die Drüsen erscheinen bei 65 mm langen Embryonen) einen vollständigen Verschluß der unteren Partien längere Zeit verhindern können. Kommt der Verschluß nur im Choledochus zustande, so bleiben die darüberliegenden Teile offen und bieten die Möglichkeit zur operativen Verbindung mit dem Darm.

Klinik

Die kongenitale Atresie der Gallengänge befällt mit 62,5% der Fälle Mädchen häufiger als Knaben und führt durch die Gallenstauung zum Krankheitsbild der cholostatischen Zirrhose. Auch wenn die Entstehung der Mißbildung wegen der kongenitalen Acholie des Darminhalts in ein sehr frühes Embryonalstadium zu verlegen ist, so beginnt die «Erkrankung» doch erst mit der Geburt, mit dem Einsetzen stärkerer Gallensekretion. Daß die Leber nicht schon in utero zirrhotisch wird, obwohl die Sekretion der Galle im 3. Embryonalmonat beginnt (*Zweifel*), liegt an deren geringem Ausmaß und an der Dehnung der Gallengänge, die ein gewisses Quantum eingedickter Galle aufnehmen können. Nach der Geburt aber staut sich die unter dem Verdauungsreiz jetzt reichlich gebildete Galle in den intrahepatischen Gängen, die interzellulären Gallenkapillaren füllen sich immer stärker, das ganze Organ schwillt. Die Leberzellen vermögen das angebotene Bilirubin nicht mehr aufzunehmen, sein Blutspiegel steigt, vermehrt noch um das aus der Leber resorbierte Material: Mitte der ersten Lebenswoche erscheint der *Ikterus*. Dem Mekonium hatte die dunkle schwarzgrüne Färbung gefehlt: die ersten *Stühle* sind gelb und werden in wenigen Tagen grauweiß, tonfarben, enthalten also nie Gallenfarbstoff. Der *Harn* wird durch die Bilirubinbeimengung dunkel, bierbraun und hinterläßt in den Windeln braune Ränder. Der Ikterus von Haut und Skleren wird immer stärker, weist nach drei Wochen deutlichen Stich ins Grünliche auf. Auch Speichel, Tränen, katarrhalische Sekrete können Bilirubin enthalten (*Mohr*). Manchmal gelingt es, auch am Stuhl wieder Gallenfarbstoff nachzuweisen, der dann vom beigemengten Schleim der ikterischen Darmepithelien stammt (*Glanzmann, Schminke, Paul*). Ich glaube jedoch nicht, daß daraus eine vikarierende Gallensekretion der Darmschleimhaut (*Theißen*) entstehen kann.

Die Ausbildung der *Zirrhose* bedingt langsam zunehmende Schwellung der Leber und durch die Blutstauung Vergrößerung der Milz. Der Bauch wird also groß, vorgewölbt. Der harte Leberrand ist deutlich unterhalb des Rippenbogens zu tasten und kann bis zum vorderen oberen Darmbeinstachel herabreichen. Die *Milz* ist nicht nur perkutorisch, sondern ebenfalls durch Palpation stark vergrößert nachzuweisen. Nach einem halben Jahr wird bereits die Schrumpfung der Leber deutlich. Ihr höckeriger Kontur steigt unter den Rippenbogen hinauf, sogar die Dämpfung verschwindet

nach 9 Monaten (*Thoenes* und *Gruson*). Erreichen die Patienten das erste Lebensjahr, so tritt regelmäßig Aszites auf, ein Caput medusae kann sich ausbilden. Die Zirrhose ist atrophisch geworden.

Meist gedeihen die Kinder zunächst zufriedenstellend, indem die Resorption des Darmes für *Fette* ausreichend ist. Trotz fehlenden Gallensäuren kommen nach *Wallgren* über 90% zur Aufnahme, sofern die Verdauung nicht durch Dyspepsie oder durch infektiöse Komplikationen gestört ist: dann kann sie vorübergehend bis auf 25% sinken. *Niemann* zeigte die Resorption abhängig vom Alter, d. h. von der im 2. Halbjahr rasch zunehmenden Atrophie des Säuglings, die selbst zu negativer Fettbilanz führen kann: bei 2 g Tageszufuhr 7 g ausgeschieden. Auch der Erwachsene scheidet im Hunger täglich 1 g Fett mit den Fäzes aus. Das mobilisierte Fett gelangt in den Darm und wird von dort dem Körper zurückgeführt. Der Säugling mit Gallengangsatresie verliert auch diese letzte Reserve. Entsprechende Untersuchungen stammen von *Ylppö, Koplik* und *Crohn, Paul, Freise, Gerstenberger*. Für den Gallengangsverschluß der Erwachsenen gibt *Niemann* 50% Ausnützung an.

Damit sollten wenigstens zu Beginn auch die fettlöslichen *Vitamine* in genügenden Mengen zur Aufnahme gelangen. Das ist aber beim acholischen Darm nicht der Fall. Seit Kinder mit kongenitaler Atresie der Gallengänge häufiger das zweite Lebenshalbjahr erreichen, mehren sich die Beobachtungen über «Rachitis hepatica» (*Braune* und *Klages, Thoenes* und *Gruson, Gerstenberger*). Trotz genügender peroraler Prophylaxe kann ihr Ausbruch nicht verhindert werden. Nur Lichttherapie bringt Heilung. Auch Vitamin A wird durch den Darm nicht oder nur in ungenügenden Mengen aufgenommen (*Thoenes* und *Gruson*). In der Folge tritt mit etwa 3 Monaten Keratomalazie auf (auch mein Fall II). Sie läßt sich durch parenterales Vogan mit verblüffendem Erfolg heilen.

Als durchschnittliche *Lebensdauer* gaben frühere Autoren 3 Monate an. 1935 stellte *Ladd* fest, daß seine nicht operierten Patienten durchschnittlich 4½ Monate, die erfolglos operierten 5½ Monate alt wurden. Man sieht also, wie sorgfältige Spitalpflege auch bei Operierten die Lebensdauer verlängern kann. Heute dürfte gelten, daß die Kinder im allgemeinen halbjährig werden, aber das erste Jahr erreichen können.

Früher oder später macht sich die hohe Anfälligkeit gegenüber Infektionen, wie sie für Cholämische bekannt ist, geltend. Katarrhe des Respirationstraktus treten auf. Auch bei Muttermilchernährung bleiben wiederholte Dyspepsien nicht aus, so daß die Kinder gegenüber Normalen in der Gewichtszunahme zurückbleiben. Dyspepsie und Bronchopneumonie sind wohl die häufigsten Todesursachen. Sehr gefährlich sind cholämische Blutungen, die manchmal schon in der ersten Lebenswoche den Tod herbeiführen durch Verblutung in den Darm oder aus dem Nabel. Auch ohne Blutungen gehört eine leichte Anämie zu den konstanten Symptomen (*Theißen*). Allgemeine Atrophie bleibt auch in komplikationslosen Fällen auf die Dauer nie aus: Ist es nicht möglich, die Verbindung zwischen Leber und Darm entsprechend den Methoden beim Gallengangsverschluß Erwachsener wieder herzustellen, so ist der Verlauf unbedingt letal.

Späterkrankungen-Choledochuszysten

In wenigen Fällen weicht das Auftreten des *Ikterus* von der Norm ab. Beobachtungen, daß er bereits *bei der Geburt* bestanden habe, könnten mit einem besonders hohen Verschluß in den Verzweigungen des Hepatikus erklärt werden (mein Fall II), so daß die Gallenwege, auch die geringe Menge fötal sezernierter Galle aufzunehmen, nicht fähig gewesen wären. Oder man müßte eine spezielle Affinität der betreffenden Haut für den

Gallenfarbstoff statuieren. So im Falle *Bushnells*, wo der Urin weder Gallenfarbstoff noch -salze enthielt. Andererseits wurde darauf hingewiesen, daß es sich um eine Täuschung der befragten Mutter handeln könne, indem die Haut Neugeborener schon normalerweise ein gelbrötliches Kolorit aufweist.

Wichtiger sind die Beobachtungen späten Auftretens des Ikterus. Erstens kann es sich dabei bei geringer Verzögerung um *latenten Ikterus* (*Hespe*) handeln: die Stühle sind gleichwohl von Anfang an farblos. Während eine Verzögerung im Auftreten des Ikterus um etwa 3 Tage – die Norm – auf die Speicherfähigkeit der Gallenwege zurückzuführen ist, darf ein Zurückbleiben um über eine Woche als Latenz angesprochen werden. Bekannt ist mir nur der Fall von *Wilks*, der bei dauernd acholischen Entleerungen seit der Geburt 14 Tage lang ikterusfrei blieb. Untersuchungen beim Stauungsikterus der Erwachsenen haben ergeben, daß sowohl Auftreten von Hautikterus als auch Bilirubinurie nicht abhängig sind von einem bestimmten Schwellenwert des Bilirubinblutspiegels. Ist also die Bilirubinausscheidung durch die Nieren genügend und die Durchlässigkeit der Kapillaren für den Blutfarbstoff ins übrige Gewebe, besonders in die Haut gering, dann könnte sich das Auftreten des Ikterus hinausschieben. Die Ausscheidung des Bilirubins durch die Nieren ist besonders in den ersten Tagen groß. *Yllpö* erwähnt für Ikterus neonatorum täglich 10 mg, während der von ihm untersuchte Ikterus durch Gallengangsatresie nur 1 mg ausschied.

Auch beim experimentellen Choledochusverschluß gelingt es nicht immer, Ikterus zu erzielen, und zwar auch bei gelungener Unterbindung (*Haberland*). *Cameron* und *Oakley* konnten Hunde bis 3 Wochen ikterusfrei erhalten, nach erfolgreichem Choledochusverschluß, wenn sie peinlich darauf bedacht waren, jede Infektion der Tiere zu vermeiden. Sobald sie ein solches Tier infizierten, trat sofort Ikterus auf. Zwar zeigten auch die getöteten ikterusfreien Tiere Bindegewebsvermehrung entsprechend den Gallengangswucherungen. Bedeutende «fibrosis» wurde aber erst durch die Infektion erzielt, wohl nach Ausscheidung der Bakterien in die Galle. Es ist wahrscheinlich, daß erst *Verschluß* und *Infektion* den Leberschaden setzen, der schon nach 2, 3 Tagen zum Ikterus führt. Daß bei Neugeborenen der Magen-Darmkanal für Infekte besonders empfindlich ist, steht fest. Dies erklärt vielleicht, warum bei ihm der Ikterus so selten latent bleibt.

Es handelte sich also darum, daß die kongenitale Mißbildung zwar schon mit der Geburt zur Erkrankung führte, deren auffälligstes Symptom, der Ikterus, aber durch besondere Verhältnisse des Bilirubinstoffwechsels oder durch fehlende infektiöse Belastung der Leber vorerst sich nicht manifestieren konnte. Zweitens gibt es wirklich Fälle, wo die *Erkrankung einige Wochen nach der Geburt* einsetzt. Das Kind wird völlig normal geboren, das Mekonium ist richtig gefärbt, die Stühle sind gelb. Plötzlich, manchmal unter den Zeichen einer Dyspepsie, tritt in der 2. bis 3. Woche Ikterus auf, die Stühle entfärben sich, der Urin hinterläßt braune Flecken in der Wäsche, der Arzt stellt Verhärtung und beginnende Schwellung der Leber fest.

Kommen diese Kinder später zur Sektion, so liegen die typischen Befunde einer «kongenitalen» Gallengangsatresie vor. Die Leber ist biliär zirrhotisch, die Gallengänge können vollständig fehlen. Oefters ist nur ein Teil fibrös oder fehlend, der lebernahe Teil des Hepatikocholedochus ist mit oder ohne Zystikus-Gallenblase durchgängig, prall gefüllt und am Ende zu einer mehr oder weniger großen Zyste aufgetrieben. Da jeglicher Anhaltspunkt für abgelaufene Entzündungen fehlt, die nach so kurzer Zeit noch deutlich sein müßten (*Elperin*), bleibt auch hier nur die Möglichkeit eines Bildungsfehlers.

Von diesen 22 Fällen (*Treves* und 5 Fälle von *Ladd* nicht gerechnet) zeigt die beträchtliche Anzahl von 6 Vergesellschaftung der Atresie mit einer Choledochuszyste, deren Größe von Erbsen- bis Kindskopfgröße geht (*Mackay*, *Elperin*, *Böhm*, *Ladd I*, *Parker*, *Skormin*). Späterkrankungen ohne Zyste zeigen *v. Meyenburg*, *Morgan*, *Buzik I*, *Westermann*, *Donovan I* und *XVIII*, *Braune* und *Klages*, *Feldmann* und *Lawson*, mein Fall I, *Parsons* und *Hickmans*, *Wyard*, *Harbitz*, *Theißen I* und *II*, *Hescheles*, *Szumowski*. Ebenso zeigen 4 gewöhnliche Fälle, wo also Mekonium und Stuhl immer acholisch waren (*Oxley*, *Yllpö II*, *Legg*, *von der Weth II*), diese Anomalie. Weitere 4 Choledochuszysten fand ich unter den 10 in der Literatur enthaltenen Fällen mit normalem Mekonium (*Anderson*, *Thomson*, *Emanuel*, *Buzik II*). Die übrigen sind *Hobson*, *Giese*, *Hirschsprung*, *Fuß* und *Boye*, *v. Stubenrauch*, *Watkins* und *Wright*.

Hier beginnt der Ikterus ordnungsgemäß in der ersten Woche. Das Mekonium zeigt aber normale, dunkle Färbung, die mit den ersten Stuhlentleerungen in etwa 3 Tagen der tonigen Farbe acholischer Stühle Platz macht. Der Verschluß muß also zwar intrauterin, – die Faeces sind ja nie gefärbt –, zustande gekommen sein, doch erst in einem späteren Monat, wenn schon eine Zeitlang Galle aus der mit dem 3. Monat zu sezernieren beginnenden Leber in den Darm gelangt ist.

Bei den 5 Kindern, die *Ladd* mit Erfolg operiert hat, kam der Verschluß erst zwischen $2\frac{1}{2}$ und 5 Jahren zustande. Bei der Operation (3mal Cholezysto- und 2mal Choledochoduodenostomie) entsprach der Befund den Verhältnissen bei kongenitaler Atresie der Gallengänge. Von besonderem Interesse ist der von *Treves* veröffentlichte Fall. Er operierte ebenfalls mit Erfolg ein 19jähriges Mädchen, das seit seinem 3. Lebensjahr ikterisch war und acholische Stühle hatte. Der sonst durchgängige Choledochus endigte ohne Verbindung mit dem Darm in einem fibrösen Knoten. Nach der Cholezystenterostomie mit Murphyknopf ging der Ikterus rasch zurück. Das Mädchen, das auch durch Teilnahmslosigkeit und depressives Wesen aufgefallen war, lebte sichtbar auf. Nur die Bilirubinausscheidung durch die Nieren bildete sich nicht vollständig zurück.

Um zu einer befriedigenden Antwort auf die Frage nach Aetiologie und Pathogenese der kongenitalen Atresie zu kommen, muß es gelingen, nicht nur die Normalfälle, sondern auch die Späterkrankungen in ein gemeinsames Krankheitsgeschehen einzuordnen. Dies ist dann der Fall, wenn wir auf derselben Grundlage eine Erklärung für Atresie und Zyste der Spätfälle finden und auch die gewöhnlich erst im Pubertätsalter sich manifestierenden *idiopathischen Choledochuszysten* mit einbeziehen.

Ueber diese hat *Giezendanner* 1929 eine ausführliche Arbeit mit tabellarischer Uebersicht sämtlicher Fälle der Literatur veröffentlicht. Die Beteiligung der Geschlechter zeigt auch hier wieder das weibliche an erster Stelle. *Bangerter* zitiert die Angaben von *Fuijara* mit 76,5%, *Hill* und *Ramsay* mit 87%, *Morley* mit 88%. Die Hauptsymptome sind „Schmerzen im Oberbauch, allmähliche Auftreibung des Leibes, Tumor im rechten Oberbauch und Ikterus". Dem entspricht pathologisch-anatomisch die Ausbildung einer bis mannskopfgroßen Zyste zwischen Leber und Duodenum, in die Zystikus und Hepatici, wie die Gallenblase gedehnt, einmünden. Die Verbindung zum Darm ist leicht zu sondieren (*Giezendanners* eigener Fall bildet die Ausnahme). Doch ist der Abfluß trotzdem gehemmt, weil durch schrägen Austritt des Choledochus ein Klappenventilmechanismus wirksam wird. Die 2 bis 4 mm dicke Wand der Zyste ist nicht oder nur teilweise mit Epithel ausgekleidet und besteht aus Lagen straffen Bindegewebes, das nach außen reichlich mit Gefäßen durchsetzt und kleinzellig infiltriert ist, z. T. auch noch Drüsenreste und Muskelfasern aufweist. Die Leber zeigt biliäre Zirrhose.

Wenn die ersten Symptome sich einstellen, ist meist schon ein Tumor unterhalb der größer werdenden Leber zu fühlen. Die Schmerzen kommen anfallsweise oder bestehen dauernd. Die Stühle werden nur selten acholisch. Der Harn braucht nicht bilirubinhaltig zu sein. Entsprechend ist der Ikterus mehr oder weniger intensiv, intermittierend. Der Verlauf ist letal, kann sich aber über viele Jahre hinziehen, wenn der Verschluß am Zystenausgang nicht dauernd besteht oder nur eine geringe Gallenstauung verursacht. Je stärker sich die Zyste durch raschen Gallezufluß während der Verdauung füllt, desto fester schließt die Klappe. Tenesmen der Gallenblase verursachen heftige Koliken. Wird die Galle wieder genügend eingedickt und fällt die Zyste dadurch zusammen, so kann auch wieder Galle in den Darm gelangen. *Heid* erwähnt bei seiner 14jährigen Patientin, daß der Tumor den Tag durch Schwankungen der Konsistenz unterworfen war: 9 Uhr morgens undeutlich zu fühlen, zwischen 1 und 2 Uhr nachmittags als praller Körper hervorspringend. Zuweilen war er für 1 oder 2 Tage überhaupt nicht zu tasten. Die Todesursachen sind cholämische Blutungen, Infektion und Herztod der geschwächten Patienten. Das Duodenum verläuft stark gedehnt über die vordere Fläche der Zyste, sodaß die Ernährung auf die Dauer sehr beeinträchtigt wird.

Da die Größe der Zyste beim Erscheinen der Symptome beträchtlich ist,

muß sie schon längere Zeit, ohne Beschwerden zu verursachen, gewachsen sein. Manchmal fällt auf, daß die Kinder schon früh einen großen Bauch gehabt haben (*Giezendanner*) und nie gut gediehen sind. Ihre Entstehung wird deshalb von den meisten Autoren kongenital, als Mißbildung gedacht. *Oxley* beobachtete in seinem mit 6 Wochen gestorbenen Fall, der zugleich kongenital atretisch war, den Tumor schon bald nach der Geburt. Autoptisch belegt ist nur eine totgeborene Frühgeburt mit linker Zwerchfellhernie von *Heiliger*. Im Bauch blieb nur der größere Teil der Leber, das Duodenum, das Colon descendens und die Flexura sigmoidea mit dem Mastdarm. Der Choledochus war an einer Stelle zu einer 3 cm dicken und 2,2 cm langen Zyste erweitert, trat aber gut durchgängig ins Duodenum ein. Der Darminhalt zeigte normalen Gallengehalt. Die Zystenwand, 2 mm dick, hatte die «Innenfläche glatt und weiß, wie eine gedehnte Schleimhaut», wurde jedoch mikroskopisch nicht untersucht. Auch im Fall *Seeliger* war die Zyste während der Operation «anscheinend mit Schleimhaut ausgekleidet», bei derSektion aber wurde festgestellt: «von einem Epithelbelag fehlt jede Spur», sodaß gleiches auch bei *Heiliger* angenommen werden darf.

Der Fall von *Wronka* gehört vielleicht auch hierher. Er berichtet über ein Mädchen, das am 7. Lebenstage mit blutigen Stühlen an Anämie gestorben ist. Bei der Sektion fanden sich Zystikus, Hepatikus und Choledochus stark erweitert, mit Blutkoagula gefüllt, die epithellose verdickte Wand mit «diphtherischen» Einlagerungen versehen und von kleinzelliger Infiltration durchsetzt. Auch die ikterische, leicht zirrhotische Leber zeigte zahlreiche weiße Blutkörperchen zwischen den Leberzellen. *Wronka* diskutiert zunächst die Möglichkeit einer Entzündung, weist aber auf die Möglichkeit eines Traumas, das bei den energischen Wiederbelebungsversuchen an dem asphyktisch geborenen Kind hätte entstehen können, hin. Die Erweiterung des Choledochus scheint mir indessen für das Vorliegen einer kongenitalen Choledochuszyste zu sprechen. Möglich, daß eine traumatische Blutung nach der Geburt zum Verschluß des Choledochus führte – ein Blutpfropf befand sich in der Papille –, sodaß sich Cholämie und Hämorrhagie entwickelten. Infiltrate werden jedenfalls auch von den Autoren, die Entzündung ausschließen, gefunden und auch *Legg* fand eine Membran als Auskleidung.

Ich halte daran fest, daß eine intakte Epithelauskleidung fehlt und führe darauf das Wachstum der bindegewebigen Wand zurück. Kommt es durch unregelmäßige Vergrößerung der Wand zu einem schrägen Verlauf des austretenden Choledochus, so ist die Möglichkeit eines Ventilverschlusses gegeben: die Krankheit wird manifest. Das Fehlen des Epithels führe ich auf dieselbe Mißbildung zurück, die der Atresie zugrunde liegt.

Aetiologie

Als Ursache der kongenitalen Atresie der Gallengänge nahmen schon die ersten Autoren eine *Mißbildung* an. So *Donop* 1828: «In nonnullis tamen,

quamquam raris, exemplis (von Ikterus beim Neugeborenen) una tantum causa exstat, nimirum vitia fabricae primitivae organorum chylopoeticorum, quae etiam in infante a me descripto atque delineato extiterunt ...»

Als dann Ende letzten Jahrhunderts die kongenitale *Lues* als Grundlage mancher Entwicklungsstörungen und gewisser Lebermilzschwellungen erkannt wurde, waren manche Autoren geneigt, auch die kongenitalen Atresien hinzuzurechnen (*Birch-Hirschfeld*). Diese Auffassung wurde gründlich von *Beneke* widerlegt.

Auf Grund der irrtümlichen Annahme, daß die Veränderung der Leber, wie die Verlegung ihres Ausführungssystems, kongenital seien, begründeten die Engländer ihre Theorie von der *toxisch-infektiösen* Genese der «congenital obliteration» (*Thomson*, *Rolleston*). Die großen Gallengänge würden dann sekundär, deszendierend befallen. Auch die Möglichkeit einer vom Darm *aszendierenden Entzündung* wurde erwogen unter Hinweis auf den Fall *Wronkas*, den ich aber als Zyste deuten möchte.

Wird die Möglichkeit von luetischer oder toxisch-entzündlicher Genese auch nicht gänzlich abgestritten, so nimmt doch die Mehrzahl der Autoren als gewöhnliche Ursache der kongenitalen Atresie eine Mißbildung an, hierin bestärkt durch ihre nicht seltene Vergesellschaftung mit anderen Mißbildungen sowie durch die wenigen Beobachtungen *familiär-erblichen* Vorkommens. Bei *Donovan II*, *Glaister*, *Dunbar*, *Gould*, *Thomas*, *Mackay* waren frühere Kinder der betreffenden Mutter unter denselben Umständen gestorben. *Binz* (I und II) hatte sogar die Gelegenheit, 2 aufeinanderfolgende Geschwister zu beobachten und zu sezieren. *West* erwähnt 2 Mütter mit mehreren derart verstorbenen Kindern, wobei die Schwester der einen ihr einziges Kind ebenfalls an kongenitaler Atresie verlor. *Anderson* und auch *Freund* (Zwillinge) beobachteten Fälle, wo ein Geschwister einige Zeit nach der Geburt ebenfalls an Ikterus erkrankte, aber spontan wieder gesund wurde. Die Späterkrankung scheint also ein leichter Grad der Mißbildung zu sein. Sonst konnte an zweieiigen Zwillingen immer nur das Gesundbleiben des anderen Zwillings erwiesen werden, was gegen perplazentare Infektion oder Intoxikation ins Feld geführt werden kann (*Watkins* und *Wright*, *Feldman* und *Lawson*, *Wallgren*). An eineiigen Zwillingen wurde der Gallengangsverschluß nie beobachtet.

Nehmen wir als Ursache der Atresie eine Mißbildung, eine Störung der Entwicklung an, so müssen wir uns zunächst kurz mit der *Embryologie* der Leber und ihrer Gänge befassen.

Schon bei 3 mm langen Embryonen, während sich das Entodermblatt zum Darmrohr schließt und der Ductus omphaloentericus sich bildet, entsteht zwischen diesem und dem Herzen an der Vorderwand des unterhalb des Pylorus schon erkennbaren Duodenums eine Falte oder Bucht, an deren Kuppe sich solide Zellzylinder (Trabekel) in Verbindung mit den Nabelvenen setzen: Gallengang und Leber. Während die proliferierende Trabekelmasse rasch zu bedeutender Größe gelangt — die Gallenproduktion beginnt im

3. Monat (*Zweifel*) – teilt sich die primitive Bucht in eine kraniale (Hepatikus), die dann vom Hilus aus in die Lebermasse eindringt, und in eine kaudale Vorwölbung (Gallenblase). Der gemeinsame Ausführungsgang entsteht von der Basis her dadurch, daß vom Duodenum aus immer mehr Zellen sich anreihen. Die einzelnen Teile der Gallenwege sind also schon sehr früh erkennbar als hohle Aussprossungen des Duodenums.

Durch eine übermäßige Vermehrung der Epithelzellen kommt es nun zu einer Verlegung des Lumens, die Gänge werden solid. Erst wenn das Mesenchym, das sich gleichzeitig in Submukosa und Muskularis differenziert, sein Wachstum nachholt, weichen die Epithelzellen wieder auseinander, die Lichtung bildet sich neu. Während im Dünndarm diese «physiologische Okklusion» bei Embryonen von 10 mm Länge (*Tandler*, *Forßner*) sich ausbildet und mit 30 mm Länge wieder gelöst ist, vollzieht sich dieser Prozeß im Gallengangssystem (*Pensa*) schon früher zwischen 6 und 15 mm Länge, also vor Beginn der Gallenproduktion (im 3. Monat wächst der Embryo von 20 bis 70 mm). Die Lösung folgt in der Reihenfolge Choledochus, Zystikus, Hepatikus, Gallenblase. *Forßner* beurteilt die Epithelokklusion treffend als eine Verschiebung der Wachstumsintensität von Epithel und Mesenchym, als den Ausdruck des zeitlich verschobenen Beginns intensiveren Wachstums beider Elemente.

Im Anschluß an die Okklusion beginnt mit 20 mm im Darm die Faltenbildung und ermöglicht in Fällen, wo die Epithelverklebung sich noch nicht ganz gelöst hat, das Entstehen von Mesenchymbrücken, auf die *Forßner* als Erklärung kongenitaler Darmatresien abstellt. In den Gallengängen könnte höchstens die Bildung der Valvula spiralis im Gallenblasenhals als Substrat dienen. Ihre Anfänge wurden aber von *Rietz* erst bei einem Embryo von 63 mm beobachtet. Drüsenbildung fand er bei 160 mm.

Während nach gelöster Okklusion bei 20 mm langen Embryonen Choledochus, Zystikus, Gallenblase in ihrer Entwicklung bereits so weit fortgeschritten sind, daß sie ihre Funktion übernehmen könnten, hat sich die kraniale Vorwölbung der Leberbucht in der Leber erst zu einem platten Schlauch ohne Verzweigungen ausgezogen. Seine Weiterentwicklung bis zur Verbindung mit den sezernierenden Leberzellen wurde von *Hammar* an Embryonen von 70 bis 170 mm Länge eingehend untersucht. Er fand bei diesen den Lebergang über dem ausgebildeten Choledochus und der abgezweigten Gallenblase in der Form einer hohlen Platte weiterentwickelt, die von Gefäßen unterbrochen ins Leberparenchym sagittal hineinragt: «primäre Lebergangplatte». Durch weitere Zerklüftung dieser Platte durch Gefäßlücken und sich einschiebendes Parenchym entstehen später die Ductus hepatici und ihre in der Pforte z. T. anastomosierenden Verzweigungen. Auch isolierte Zysten und mit Ausführungsgängen versehene weitere Hohlbildungen finden sich in dieser Zeit häufig in der Leber eingeschlossen. Sie gehen später zugrunde. Auf diese primäre Gallengangsplatte aufgesetzt fand er nun «sekundäre Gallengangsplatten», die sich als solide Gebilde zwischen

Leberparenchym und Bindegewebe der Portalvenen hineinschieben. Durch Unterwachsungen ihres zuerst ein-, dann zweischichtigen Epithels sollen aus ihnen an der Pforte beginnend die kleinen Gallengänge entstehen. Die bindegewebsfreien Venae hepaticae bleiben frei.

Nachdem aber *Doljanski* und *Roulet* an Gewebekulturen gezeigt haben, daß aus Leberzellen durch den Reiz einwachsenden Bindegewebes kleine Gallengänge entstehen, braucht man nicht mehr die gewagte Annahme zu machen, daß aus der hohlen primären Gallengangsplatte aussprossend sich die soliden einzelligen Membranen der sekundären Gallengangsplatten zwischen Leberzellen und Pfortaderbindegewebe einschieben, sondern es liegt viel näher, diese Bildung als lokale Veränderung der Leberzellen durch den Reiz des einwachsenden Pfortaderbindegewebes zu erklären. *Doljanski* und *Roulet* brachten Reinkulturen der membranös wachsenden Leberzellen mit Bindegewebskulturen zusammen. Nachdem wie gewohnt das Mesenchym das Epithel überwuchert hatte, wurde das Gewebe fixiert und in Schnitten untersucht. Es ergab sich, daß das Epithel nicht untergeht, sondern unter Aufgabe seiner Membranstruktur sich in Zapfen und Kanälchen aus kubischem Epithel umbildet, die ganz den kleinen Gallenkanälchen entsprechen. Auch die Gallengangswucherungen bei Zirrhosen dürften durch die Vermehrung des Bindegewebes aus Leberzellen hervorgehen. *Meyenburg* kam auf Grund seiner Untersuchungen an Zystenlebern zur Ansicht, daß die kleinen Gallengänge von den Leberzellen aus entstehen und sekundär mit den großen Gängen die Verbindung eingehen. Wird dieser Prozeß gestört, so kann sich zystische Degeneration der Leber ausbilden.

Es entsteht also das extrahepatische Gallenwegssystem aus der Leberbucht, die durch Bildung der primären Gallengangsplatte *Hammars* sich in Form großer intrahepatischer Gallengänge ins Innere des Organs fortsetzt, um dort mit den aus den Leberzellen durch Umwandlung, nicht durch Aushöhlung (*Kölliker*) entstandenen kleinen Gallengängen sich zu verbinden. Diese Anschauung erklärt zwanglos den Unterschied zwischen kubischem und Zylinderepithel der intrahepatischen Gallengänge. Der färberische Unterschied zwischen Leberzellen und kleinen Gallengängen (*Kimball*) ist nicht so wichtig zu nehmen, da er auch bei den Gewebezüchtungen auftritt.

In der weiteren Entwicklung des Organs fällt auf, daß die definitive Läppchenbildung um die Zentralvenen erst zur Zeit der Geburt durchgeführt wird. Auch nach der Geburt ist die Leber in ihrer äußeren Form noch Veränderungen unterworfen. Teils werden die Läppchen durch Wachstum weiter größer, teils atrophieren sie besonders im Bereich des linken Lappens und des Gallenblasenbetts. Die Vasa aberrantia sind die Ueberbleibsel. Schon von bloßem Auge sind diese Stellen als Verdichtungen und Trübungen der Leberkapsel manchmal sichtbar.

Auf veralteten Anschauungen über die Leberentwicklung beruhen die *Erklärungen* der Gallengangsatresie durch *Legg* (Agenesie des Choledochus – auch die Leber müßte fehlen), *Mohr* (Ausbleiben der Vereinigung von Hepa-

tikus und Choledochus - sie sind nicht getrennt angelegt), *Heschl* (Ausbleiben der Höhlung der angeblich primär soliden Anlage).

Ihnen gegenüber gründen sich die Theorien von *v. Meyenburg* und von *Böhm* auf anerkannte Einzelheiten der Leberentwicklung, während *Flebbe* und *Beneke* mehr allgemein die Mißbildung auf eine kongenitale Epithelschwäche, resp. auf eine aktive Abschnürungstendenz der Gallenwege zurückführen.

Meyenburg nahm in einer frühen Arbeit das Ausbleiben der Verbindung zwischen großen und kleinen Gallengängen als Ursache der dann sekundären Verödung an, begründete aber später damit wohl richtiger die Entstehung der Zystenleber.

Leber und Gallengänge entstehen durch Auswachsen aus dem Duodenum. Kommt dieser Prozeß vorzeitig zum Abschluß, so müssen sich die nicht mehr wachsenden Gänge vom Duodenum trennen, sie tropfen ab. Dies könnte durch mechanische Zerrung bedingt sein (*Benekes* Schüler *Elperin*). *Beneke* sieht in dieser Durchschnürung ein aktives Verhalten der Zellen, wie es bei den endokrinen Drüsen regelmäßig zum Verlust des Ausführungsganges führt. Bei Petromyzon ist dies auch für die Leber nachgewiesen (*Kuljabko*). Den erwachsenen Tieren fehlt das Gallengangssystem, die Galle wird über das Blut durch die Nieren ausgeschieden. *Beneke* sieht darin eine Nebenentwicklung, sodaß die Gallengangsatresie nicht als Atavismus aufzufassen ist.

Stellt er den Atresieprozeß in Analogie zu anderen Abschnürungen, so sagt er aber über die lokalen Vorgänge weiter nichts aus, als daß zu irgendeiner Zeit (Einschluß der Späterkrankungen) das Epithel sich durchschnürt. Aehnlich *Flebbe*, der annimmt, daß es in sehr früher Embryonalperiode durch unbekannte Faktoren zu einer «Schwäche» des Epithels kommt, die sich dann ebenfalls zu irgendeiner Zeit manifestieren kann.

Böhm geht von der physiologischen Okklusion der Gallengänge aus und sieht in der Atresie die Folge ihrer Persistenz. Wo eine geringe Lösung stattgefunden hat, kommt es zur Stenose, wodurch Fälle mit normalem Mekonium und Spätfälle eine Erklärung finden sollen. Schon *Feyrter* hat hiegegen richtig zu bedenken gegeben: «Die in Rede stehende Enge will mir als Ausdruck kümmerlichen epithelialen Wachstums, die Verödung als Tiefpunkt epithelialer Wachstumskraft erscheinen, und darum leuchtet es mir nicht ein, daß der physiologische Epithelverschluß, in dem wenigstens die gleichen Autoren den Ausdruck eines zeitweisen (im Vergleich zum Wachstum des umgebenden Mesenchyms) übermäßigen Wachstums des Epithels zu sehen gewohnt sind, die Einleitung zur Entstehung der Enge oder Verödung sein solle. Solange nur Hypothesen vorliegen, sei es mir erlaubt, die Bildungsweise der in Rede stehenden Fehlbildung mir ähnlich vorzustellen wie die Loslösung epithelialer Bildungen von ihrem Mutterboden im allgemeinen, gewisser Drüsen mit innerer Sekretion (Hypophyse, Thyreoidea) im besonderen.» Damit kommt er wieder auf die Ansicht *Benekes* zurück, der ja schon vor *Böhm* in der Gallengangsatresie eine «aktive Abschnürung aus inneren Ursachen des Zellenlebens» erblickt hat.

Um das Entstehen der Atresie zu verschiedenen Zeiten zu erklären, sehe auch ich mich veranlaßt, eine *Schwäche* des *Epithels* anzunehmen. Das Mesenchym wird ja in früh gestorbenen Fällen immer noch in ganzer Ausdehnung gefunden und verschwindet erst sekundär, sodaß das Epithel als Causa peccans angesehen werden darf. Da die Entstehung der Schwäche vor den Beginn der Gallensekretion zu verlegen ist, weil für gewöhnlich nie Galle in den Darm gelangt, kommt wieder die Zeit der physiologischen Okklusion in Frage. *Böhm* sah in der Persistenz der Okklusion offenbar ein Zuviel im Wachstum des Epithels. Nimmt man umgekehrt an, daß die Proliferation zu gering ausfällt oder die Ausweitung des Mesenchymrohres zu früh einsetzt, dann ist das Ergebnis ein Mangel an Epithelzellen: der Belag verdünnt sich bis zum Reißen.

Es bestehen nun zwei Möglichkeiten, daß die Festigkeit des Epithels ins Wanken gerät: durch Längszug oder durch quere Ausweitung. Beim Hepaticocholedochus ist die erste Möglichkeit gegeben durch das Wachstum der Leber, das zu einer Entfernung der Pforte vom Darm und dadurch zu einer Längsdehnung des verbindenden Ausführungsganges führt. Die zweite Möglichkeit ergibt sich aus der Sekretion der Galle, bei deren Beginn im 3. Fötalmonat und besonders nach der Geburt, wenn die Leber ihre Funktion als Verdauungsröhre aufnimmt. Ist das Epithel in genügender Menge vorhanden, so kann ihm nichts geschehen. Das umhüllende Bindegewebe und die Muskelfasern fangen den Zug auf. Ist aber die Epithelauskleidung schmächtig, so reißt sie, bevor die Festigkeit der Hülle beansprucht wird.

Durch *Längszug* wird das Lumen verengt. Das schwache Epithel vermag dadurch zunächst die Kontinuität seiner Oberfläche aufrecht zu erhalten, sodaß es an Breite einbüßt, was ihm an Verlängerung zugemutet wird. Wird aber die Spannung zu groß, so reißt es an der dünnsten Stelle ein, die Ränder ziehen sich zurück und das nackte Mesenchym liegt sich auf eine gewisse Strecke gegenüber. Exsudat tritt aus und verstopft das durch den Zug schon verengte Lumen ganz. Durch seine Organisation wird die Atresie komplett. Der schwache Sekretionsdruck der fötalen Leber vermag den Widerstand nicht zu sprengen. Der Ort der Atresie ist, wie wir schon gesehen haben, für die Operationsmöglichkeit von großer Bedeutung, die Zeit insofern, als späte Atresien sich evtl. durch Ausspritzen und Sondenerweiterung (*Ladd*) wieder durchgängig machen lassen.

Was geschieht nun mit den Teilen über und unter der Atresie? Daß die lebernahen Teile sich unter dem Druck der Galle weiten, ist zu erwarten, und dieser Befund wird auch erhoben, wenn die Leber nicht schon ins Stadium der schrumpfenden Zirrhose getreten ist. Auch die darmnahen Teile können unter Druck stehen, nämlich dann, wenn sie mit der schleimproduzierenden Gallenblase in Verbindung bleiben (mein Fall II). Tritt der Riß aber auf, bevor die Drüsen ausgebildet sind, so ist die Möglichkeit gegeben, daß alle extrahepatischen Gallenwege samt Gallenblase der Atrophie anheimfallen, sei es, daß sie als Andeutung in Form bindegewebiger Stränge

noch sichtbar sind oder daß von ihnen jede Spur verloren geht. Daß dies auch in Fällen von Späterkrankung möglich ist, zeigt mein Fall I und die Fälle von *Feldmann* und *Lawson*, *Wyard*, *Harbitz*. Hier könnte allerdings der erste Riß schon intrauterin den Zystikus obliteriert und so zum Verschwinden der Gallenblase geführt haben (wie bei den Fällen von «Gallenblasenmangel»). Erst postnatal wäre auch noch der Hepatikus betroffen worden. Diese resorptiven Prozesse scheinen sich so abzuspielen, daß zunächst junges Bindegewebe in das zusammenfallende Lumen des unbeanspruchten Ganges vorwuchert und die Reste des Epithels als kleine Drüsenschläuche abtrennt, wenn diese nicht direkt von den intramuralen Drüsen abstammen. Wird das Gewebe straffer, so verschwinden diese Gänge, und zuletzt wird auch der Narbenstrang abgebaut.

Verfolgen wir nun die zweite Möglichkeit. Unter dem Druck der sezernierten Galle wird das Epithel gedehnt, senkrecht zur queren Festigkeitsbeanspruchung entstehen Längsrisse, Exsudat tritt aus. Nun haben aber die bloßen Mesenchymflächen keine Gelegenheit, zu verkleben; der Flüssigkeitsdruck hält sie auseinander. Es bildet sich ein Hohlraum, der nur noch von Epithelfetzen ausgekleidet ist. Die Bedingungen zum Entstehen einer Choledochuszyste sind gegeben.

Schon *Feyrter* hatte die Entstehung von Zyste und Atresie unter demselben Gesichtspunkt betrachtet, nämlich als Ausdruck eines Mißverhältnisses im Wachstum von Epithel und Bindegewebe. Atresie ist Ergebnis eines Kümmerwachstums des Epithels, Zyste das der epithelialen Ueberschußbildung, resp. der mesenchymalen Schwäche oder von beiden zusammen. Daß aber keine Ueberschußbildung vorliegen kann, geht daraus hervor, daß das Epithel meistens fehlt, immer aber defekt ist. Die Schwäche des Bindegewebes scheint mir aber lediglich durch das Fehlen der Epitheldecke bedingt zu sein. Unter dem Reiz der durch den Oddischen Sphinkter aufgestauten Galle entsteht eine reaktive Entzündung, die dadurch nie zur Schrumpfung führt, daß die innersten Teile der Wand immer wieder zerfallen und sich membranös abstoßen. Es genügt der Druck des Choledochus-Schließmuskels, daß die Zyste ständig wächst und im Laufe der Jahre, schon bevor sie durch Ventilverschluß manifest wird, jene beträchtlichen Größen erreicht. Demgegenüber ist aber zu betonen, daß es bei intaktem Epithel nie gelingt, durch Choledochusverschluß Zystenbildung zu erzielen.

Durch einen Entwicklungsfehler – vielleicht als gesteigerte Abschnürungstendenz im Sinne *Benekes* zu deuten – bleibt eine genügende Proliferation des Gallengangsepithels, die zur physiologischen Okklusion führen sollte, aus. Mit der nachfolgenden raschen Entwicklung des Mesenchymrohres entsteht eine Schwäche des Epithels, die durch Dehnung zur Atresie, durch Weitung zur Bildung einer Zyste führt.

Da die bedeutendste Längenentwicklung der Gallenwege in utero stattfindet, ist die Atresie meist angeboren. Sie kann aber auch Folge des Wachstums nach der Geburt sein. Zystenbildung intrauterin (3. Fötalmonat) ist

selten; erst mit Beginn reichlicher Gallensekretion erleiden die Gänge eine Weitung: die Choledochuszysten entstehen meist postnatal, «idiopathisch». Versagt der Epithelzusammenhang zur Zeit der Geburt, dann darf mit der Ausbildung beider Anomalien gerechnet werden.

Mit abnehmender Schwere der primären Fehlanlage entstehen also Atresie mit weißem Darminhalt, angeborene Zyste, Atresie mit normalem Mekonium, idiopathische Choledochuszyste, Atresiespätfälle.

Anderson (zit. nach *Thomson*): Boston med. J. **2,** 440 (1850). – *Bangerter:* Schweiz. med. Wschr. **71,** 677, 733 (1941). – *Beneke:* Die Entstehung der kongenitalen Atresie der großen Gallenwege. Rektoratsprogramm, Marburg 1907. – *Binz:* Virchows Arch. **35,** 360 (1866). – *Birch-Hirschfeld* (zit. nach *Beneke*): Gerhardts Hdb. d. Kinderkrkh. IV, 2. – *Böhm:* Z. angew. Anat. **1,** 105 (1913). – *Braune* und *Klages:* Dtsch. med. Wschr. **64,** 602 (1938). – *Bushnell:* Lancet **1905,** 2, 1621. – *Buzik:* Arch. Verd.-krkh. **22,** 370 (1916). – *Cameron* und *Oakley:* J. Path. a. Bacteri. **35,** 769 (1932). – *Coburg:* Frankf. Z. Path. **40,** 281 (1930). – *Doljansky* und *Roulet:* Virchows Arch. **292,** 256 (1934). – *Donop:* Diss. Berlin 1828. – *Donovan:* Ann. Surg. **106,** 737 (1937). – *Dunbar* (mitgeteilt von *Parker*): Lancet **1901,** 2, 520. – *Emanuel:* Brit. med. J. **1907,** 2, 385. – *Elperin:* Frankf. Z. Path. **12,** 25 (1913). – *Feldmann* und *Lawson:* Lancet **1924,** 2, 113. – *Feyrter:* Virchows Arch. **271,** 20 (1929). – *Flebbe:* Diss. München 1907. – *Forßner:* Die angeborenen Oesophagus- und Darmatresien. Eine entwicklungsgeschichtliche und pathologisch-anatomische Studie. Anat. H. **34,** 102, 1 (1907). – *Freise:* Mschr. Kinderhk. **18,** 515 (1920). – *Frensdorf:* Frankf. Z. Path. **9,** 381 (1912). – *Freund* (zit. nach *Thomson*). – *Fuß* und *Boye:* Virchows Arch. **186,** 288 (1906). – *Gerstenberger:* Zbl. Kinderkrkh. **27,** 248 (1933). Verhandlungsbericht. – *Giese:* Jb. Kinderhk. **42,** 252 (1896). – *Giezendanner:* Beitrag zum Studium der kongenitalen Choledochuszysten. Frankf. Z. Path. **38,** 150 (1929). – *Glaister:* Lancet **1879,** 1, 293. – *Glanzmann:* Jb. Kinderhk. **84,** 95 (1916). – *Gould* (zit. nach *Thomson*). – *Haberland:* Arch. klin. Chir. **130,** 492, 625 (1924); **135,** 248 (1925); **139,** 319 (1926). – *Hammar:* Einige Plattenmodelle zur Beleuchtung der früheren embryonalen Leberentwicklung. Arch. Anat. u. Physiol. Anat. Abt. **1893,** 123; Ueber die erste Entstehung der nicht kapillaren intrahepatischen Gallengänge beim Menschen. Z. mikrosk.-anat. Forsch. **5,** 59 (1926). – *Harbitz:* Forh. med. Selskab Christiania 1901 (ref. Jb. Kinderhk. **55,** 599 (1902). – *Heid:* Diss. Gießen 1893. – *Heiliger:* Diss. Gießen 1910. – *Hennig:* Jb. Kinderhk. **9,** 406 (1876). – *Hescheles:* Zbl. Kinderhk. **14,** 272 (1923). – *Heschl:* Wien. med. Wschr. **15,** 492 (1865). – *Hespe:* Arch. Kinderhk. **81,** 137 (1927). – *Hirschsprung:* Hosp. Tidende 2. R. **4,** 35 (1877) (ref. Schmitts Jb. **177,** 31 ,1878.). – *Hobson:* Trans. path. Soc. **33,** 183 (1882). – *Holmes:* Amer. J. Dis. Child. **11,** 405 (1916). – *Huber* und *Lutterotti:* Virchows Arch. **270,** 243 (1928). – *Kimball:* Zieglers Beitr. **93,** 279 (1934). – *Kölliker:* Entwicklungsgeschichte d. Menschen u. d. höheren Tiere. 2. Aufl. 1879. – *Konjetzny:* Erg. allg. Path. u. path. Anat. d. Menschen u. d. Tiere (Lubarsch-Ostertag) **14,** 2, 712 (1910). – *Koplik* und *Crohn* (zit. nach *Freise*): Amer. J. Dis. Child. **8,** 36 (1913). – *Kuljabko* (zit. nach *Beneke*): Zbl. Physiol. **12,** 12 (1898). – *Ladd:* J. amer. med. Ass. **91,** 1082 (1928); Ann. Surg. **102,** 742 (1935). – *Legg:* Trans. path. Soc. **27,** 178 (1876). – *Mackay:* Lancet **1927,** 1, 1183. – *v. Meyenburg:* Virchows Arch. **221,** 352 (1916); Zieglers Beitr. **64,** 477 (1918). – *Mohr:* Diss. Berlin 1898. – *Morgan:* Trans. path. Soc. **33,** 183 (1882). – *Niemann:* Z. Kinderhk. **4,** 152 (1912). – *Oxley:* Lancet **1883,** 1, 988. – *Parker:* Lancet **1901,** 1, 520. – *Parsons* und *Hickmans:* Amer. J. Dis. Child. **31,** 459 (1926). – *Paul:* Z. Kinderhk. **34,** 216 (1923). *Pousa:* Anat. Anz. **41** (1912). – *Rietz:* Ueber die normale und abnormale Entwicklung der intrahepatischen Gallengänge. Nord. med. Ark. **50,** 1, 2 (1918). – *Rolleston* und *Hayne:* Brit. med. J. **1901,** 1, 758. – *Rosenblum:* Amer. J. Dis. Child. **47,** 703

(1934). – *Schminke:* Mschr. Kinderhk. **23,** 434 (1922). – *Schuster:* Frankf. Z. Path. **33,** 513 (1926). – *Seeliger:* Beitr. klin. Chir. **99,** 158 (1916). – *Skormin:* Jb. Kinderhk. **56,** 176 (1902). – *v. Stubenrauch:* Münch. med. Wschr. **58,** 1051 (1911). – *Szumowski:* Zbl. Kinderhk. **28,** 337 (1934). – *Tandler:* Zur Entwicklungsgeschichte des menschlichen Duodenums im frühen Embryonalstadium. Morph. Jb. **29,** 2, 187 (1902). – *Theißen:* Diss. Köln 1939. – *Thomas* (zit. nach *Thomson*). – *Thomson:* Edinb. med. J. **37,** 523 (1891). – *Thones* und *Gruson:* Mschr. Kinderhk. **67,** 134 (1936). – *Treves:* Practitioner **62,** 18 (1899). – *Von der Weth:* Jb. Kinderhk. **97,** 259 (1922). – *Wallgren:* Acta paediatr. **6,** 123 (1927). – *Watkins* und *Wright:* Lancet **1933,** 1, 1066. – *West* (zit. nach *Morgan*). – *Wilks:* Trans. path. Soc. **13,** 119 (1862). – *Wronka:* Diss. Breslau 1872. – *Wyard:* Lancet **1914,** 2, 495. – *Yllpö:* Z. Kinderhk. **9,** 319 (1913). – *Zweifel* (zit. nach *Yllpö*): Untersuchungen über den Verdauungstrakt der Neugeborenen. Hirschwald, Berlin 1874.

Lebenslauf

In Basel am 21. September 1914 geboren, besuchte ich die Schulen der Stadt bis zur Erreichung der Maturität am Humanistischen Gymnasium im Frühjahr 1933. Hierauf widmete ich mich dem Studium der Medizin in Basel, wo ich auch die Vorprüfungen absolvierte. Das Wintersemester 1936/37 verbrachte ich in Paris. Nach dem Staatsexamen, das ich im Mai 1939 in Basel bestand, rückte ich zum Militärdienst ein, aus dem ich infolge der Mobilisation erst im November 1940 wieder entlassen wurde. Seither förderte ich, unterbrochen von weiteren Dienstleistungen, meine Dissertation. Seit Frühjahr 1942 bin ich Assistent am Krankenhaus Wattwil.